WOMB STORY

산부인과 최신정보지 **움스토리**

자궁내막병변

Uterine Endometrial Lesion

자궁내막암과 감별해야 할 자궁 질환들 06

자궁내막암의 조기진단 Know-How 10

산부인과 질환에서 미레나(Mirena®) 사용하기 14

폐경기 여성 질출혈의 처치 18

비정상 자궁 출혈 진단과 치료의 실제 22

자궁내막증식증(Endometrial hyperplasia) 처치의 최신 지견 28

자궁내시경으로 알 수 있는 질환과 치료적 유용성 31

Vol.1 No.3 | October 2017

산부인과 최신정보지 **움스토리**

WOMB STORY

Vol.1 No.3 October 2017

본지는 산부인과 전문가와 함께하는 산부인과 전문매거진입니다.

WOMB STORY는 계간지로 연간 4회 발행되며, 무료 구독 신청이 가능합니다.

구독신청 070 4818 8516

ISSN 2508-9137

ADVISORY BOARD

김승철 교수	이화의대 이대목동병원
남계현 교수	순천향의대 부천병원
김재원 교수	서울의대 서울대학교병원

EDITORIAL BOARD

허수영 교수	가톨릭의대 서울성모병원
이재관 교수	고려의대 고대구로병원
성석주 교수	차의과학대 강남차병원
장석준 교수	아주의대 아주대학교병원
김성훈 교수	연세의대 세브란스병원
주 웅 교수	이화의대 이대목동병원
김태중 교수	성균관의대 삼성서울병원
이성종 교수	가톨릭의대 성빈센트병원
민경진 교수	고려의대 고대안산병원

통권 제3호 | **발행일** 2017년 10월 25일 | **발행인** 신남철 ncshin@e-umt.com | **발행처** 움트(UMT) www.e-umt.com 070-4818-8504 | **편집** 움스토리 편집위원회 | **편집책임** 김승철 | **디자인** 정아름 | **움스토리 구독 · 광고/협찬 및 제보 문의** 이혜림 hllee@e-umt.com | **fax** 02-6442-8528 | **편집진 책임자** 김승철(이대의대) **편집자** 남계현(순천향의대), 김재원(서울의대), 허수영(가톨릭의대), 이재관(고려의대), 성석주(차의과학대), 장석준(아주의대), 김성훈(연세의대), 주웅(이화의대), 김태중(성균관의대), 이성종(가톨릭의대), 민경진(고려의대)

WOMB STORY 인사말

안녕하십니까?

유난히도 무더웠던 지난 여름도 이제 뒤안길로 하고, 오색이 창연한 단풍의 계절이 되었습니다. 풍성한 가을을 맞아 여러분의 하시는 일에 많은 결실이 맺어 지기를 기원합니다.

최근 자궁내막암은 한국 여성들에게 있어서 비만과 서구화된 생활양식의 영향으로 발생빈도가 꾸준히 증가추세를 보이고 있습니다. 이번 WOMB STORY 제3호에서는 자궁내막암과 감별되어야 하는 자궁질환을 살펴보고, 자궁내막암의 전구병변인 자궁내막증식증의 진단/치료, 그리고 자궁내막암의 조기진단에 대해 정리를 하였습니다. 또한 폐경기 및 가임기 여성에서의 비정상 자궁출혈의 진단 및 처치 그리고 외래에서 많이 시행되는 자궁경검사(hysteroscopy)와 Mirena 사용에 대하여 옥고를 모았습니다. 이번 WOMB STORY 제3호도 임상에서 자주 부닥치는 내용들을 중심으로 편집되었기에, 선생님들의 진료에 매우 유익한 내용이 될 것으로 믿습니다.

여러분의 지속적인 조언과 모니터링에 힘입어 WombStory는 점차 더 좋은 산부인과 전문정보지로서의 역할을 해 나가고 있습니다. 여러분의 많은 의견을 기다리겠습니다. 여러분의 의견은 최고의 전문의학잡지로 성장해 나가는데 큰 힘이 될 것입니다.

감사합니다.

2017년 10월

WOMB STORY 편집책임
이화의대 이대목동병원
김승철

SKINCEUTICALS

ANTIOXIDANT AUTHORITY

N°1*

스킨수티컬즈 항산화 세럼

C E 페룰릭

순수비타민 C 15%, 비타민 E, 페룰산의 황금비율로

피부 방어력 8배 강화**

* 2012-2016 스킨수티컬즈 판매 1위

** Lin, J.Y. et al. J Invest Dermatol 125:826-832 American Academy of Dermatology, February 17-22, 2005

미국 항산화 전문 프리미엄 스킨케어 스킨수티컬즈

080-348-0086 | www.skinceuticals-kr.com | L'ORÉAL Korea Ltd.

SKINCEUTICALS

ADVANCED PROFESSIONAL SKINCARE

CONTENTS

인사말

03 **인사말**
김 승 철 이화의대 이대목동병원

Columns

06 **자궁내막암과 감별해야 할 자궁 질환들**
이 성 종 가톨릭의대 성빈센트병원

10 **자궁내막암의 조기진단 Know-How**
오 영 택, 이 재 관 고려의대 고대구로병원

14 **산부인과 질환에서 미레나(Mirena®) 사용하기**
김 윤 환 이화의대 이대목동병원

18 **폐경기 여성 질출혈의 처치**
손 주 혁, 장 석 준 아주의대 아주대학교병원

22 **비정상 자궁 출혈 진단과 치료의 실제**
김 재 원 서울의대 서울대학교병원

28 **자궁내막증식증(Endometrial hyperplasia) 처치의 최신 지견**
김 성 훈 연세의대 세브란스병원

31 **자궁내시경으로 알 수 있는 질환과 치료적 유용성**
김 정 식 순천향의대 서울병원

자궁내막암과 감별해야 할 자궁 질환들

이 성 종
가톨릭의대 성빈센트병원

> 자궁내막암의 가장 흔한 증상은 출혈이다. 이러한 출혈을 보일 수 있는 유사 자궁질환들을 증례중심으로 감별 및 요약 정리해보고자 한다.

서 론

산부인과 외래 진료 중 흔하게 접하게 될 수 있는 질환 중 한가지가 출혈이다. 출혈의 원인이 자궁경부가 아닌 것을 확인한 후에는 일반적으로 초음파 검사를 시행하게 된다. 초음파 검사에서 자궁체부의 종괴 여부 또는 자궁내막의 종괴, 자궁내막의 상태, 양측 부속기 등을 관찰한다. 특히 자궁내막의 두께가 두껍거나 자궁내막 경계 면이 자궁근층으로 침윤성 모양으로 보이게 될 경우 자궁내막암에 대한 가능성을 생각하는 것이 일반적인 경우인 것 같다. 상대적으로 발병률이 낮은 자궁내막암에 비해 빈도수가 많은 자궁내막증식증을 포함한 양성 질환을 감별 진단하는 것이 중요하다. 따라서 자궁내막암과 감별해야 할 몇 가지 질환을 비교하고자 한다.

증례 1

52세 parity 2-0-0-2 폐경 여성은 점상 출혈로 내원하였다. 자궁경부 검사에서 정상 소견이었으며 초음파 검사는 다음과 같다(그림 1).

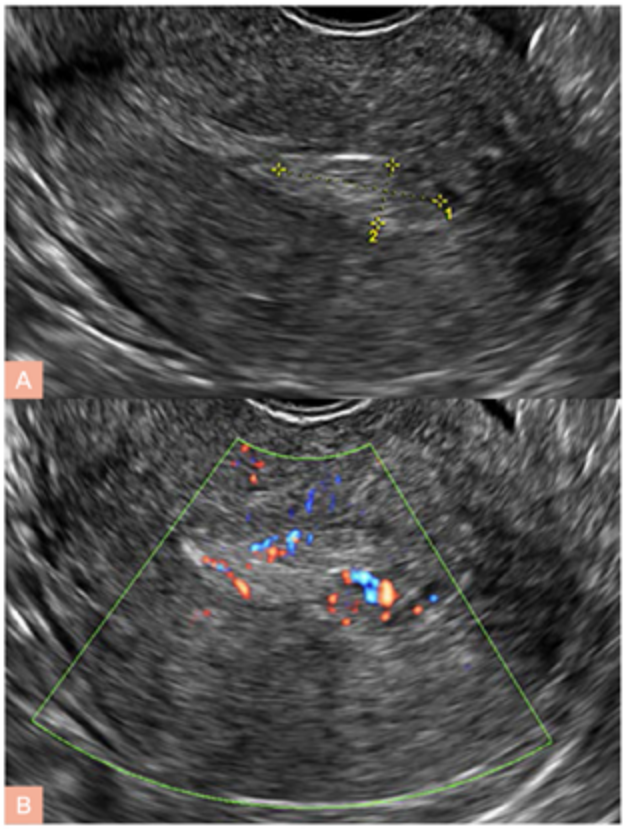

그림 1. 자궁내막용종(A) 및 color doppler(B)

초음파에서 자궁내막용종 소견으로 Hysteroscopic polypectomy 시행하였다. 현재 출혈 증상 없어 정기 검진 중이다.

▶ Summary: 자궁내막용종

자궁내막용종은 자궁내막 병변 출혈의 가장 흔한 원인 중 하나로, 폐경 후 여성 또는 타목시펜 치료를 받고 있는 환자에서 출혈의 원인이 될 수 있다. 초음파 검사에서 자궁내막용종이 명확하게 관찰되는 경우도 있지만 대개는 비특이적으로 자궁내막이 비후된 소견으로 관찰된다. 초음파 소견에서는 echogenic, smooth, intracavitary masses로 관찰되며, 명확한 영상을 얻기 위해 hydrosonography를 시행할 수 있다. 자궁내막과 경계가 되는 용종의 기저부위는 broad-based type 또는 pedunculated type을 보일 수 있으며, 자궁내막의 경계선을 파괴하지는 않은 것이 특징이다. 용종 stalk의 혈관 관찰을 위해 color doppler 초음파가 사용될 수 있다. T2-weighted MRI 소견에서는 high signal-intensity fluid로 둘러싸인 low signal-intensity 종괴 소견으로 관찰된다.

증례 2

37세 여성이 어지러움증을 주소로 내원하였다. 평소 생리양이 조금씩 증가하였다고 한다. Hemoglobin 8.0mg/dL 이었으며 초음파 검사는 다음과 같다(그림 2).

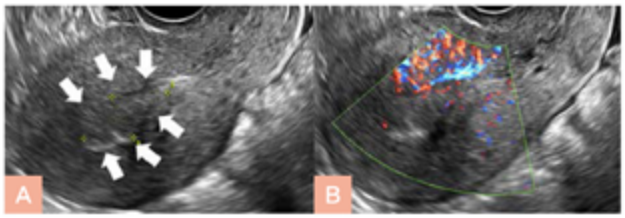

그림 2. 자궁점막하 근종(A) 및 color doppler(B)

Hysteroscopic myomectomy를 시행하였으며 수술 사진은 다음과 같다(그림 3).

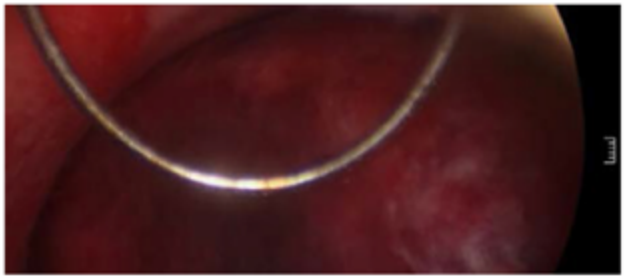

그림 3. Hyteroscopic myomectomy 수술 소견

▶ Summary: 자궁점막하근종

자궁점막하근종은 가임기 여성의 출혈의 원인 중 가장 흔하다. 초음파에서 저음영 소견의 종괴로 보이는 것이 일반적이나, 변성 및 석회화 정도에 따라서 초음파 소견에서 고음영 또는 불균질 음영을 보일 수도 있다. 점막하근종은 자궁내막의 모양을 변형시킬 수도 있다. 자궁난관조영술에서는 filling defects 모양을 보일 수 있다. T1- weighted MRI에서는 자궁근층과 비슷하거나 또는 저강도의 영상 소견을 보이고 T2-weighted imaging에서는 저강도의 영상을 보인다.

증례 3

32세 parity 2-0-0-2, height 155cm, body weight: 65kg, 1달간의 점상 출혈을 주소로 내원하여 시행한 초음파 소견에서 endometrial thickness: 13mm, 초음파 소견은 아래와 같다(그림 4).

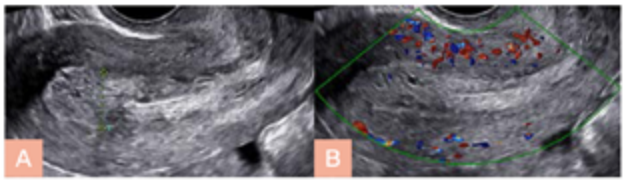

그림 4. 자궁내막증식증(A) 및 color doppler(B)

자궁내막 조직 검사: endometrial hyperplasia이다. 현재 progesterone 경구 치료 중이며, 출혈 증상은 없는 상태이다.

▶ Summary: 자궁내막증식증

자궁내막증식증은 자궁내막의 선과 기질 조직이 비정상으로 증식이 일어난 상태를 의미하며, 비정형 세포 모양을 보이거나 종양 소견을 동반하는 경우도 있다. 자궁내막증식증은 조직 검사를 통해서만 진단이 가능하며, 영상으로 자궁내막암과의 감별이 어렵다. 자궁내막암의 30%는 자궁내막증식증의 선행 병변으로부터 발생되는 것으로 보고되었다. 자궁내막증식증은 전반적으로 넓게 퍼진 자궁내막비후 소견을 보인다. 그러나 경우에 따라서 불규칙한 자궁내막 경계를 보이는 자궁내막증식증도 발생할 수도 있으며, 이러한 경우에는 자궁내막암과의

감별을 위해 자궁내막 조직 검사가 요구된다. 초음파 소견에서 자궁내막 비후 소견을 보일 수 있는 상태로는 정상적인 secretory phase, sessile polyp, submucosal fibroid, blood clot 등이 있어 자궁내막암과의 감별이 필요하다. 특히 폐경 여성에서 자궁내막 두께가 10mm 이상일 경우 자궁내막증식증에 대한 가능성을 고려해야 한다. 자궁내막의 모양이 불규칙한 경우는 대부분 자궁내막암에서 흔히 관찰되는 소견이지만 자궁내막증식증에서도 관찰될 수 있다. 그러나 자궁내막암을 시사하는 소견이 있을 경우에는 언제든지 자궁내막 조직 검사를 시행하여야 한다.

자궁내막병변에서 악성질환과 양성질환을 초음파로 구별하는 것에 대해서는 아직 명확한 기준이 정해지지 않았다. 일반적으로 Doppler 초음파에서 낮은 저항 값을 보이는 것이 악성 질환을 시사하는 소견이지만, 국소적으로 혈관 형성이 증가된 소견은 양성 및 악성 질환 모두에서 관찰될 수 있다. peak systolic velocity, resistive index, pulsatility index 등은 양성 및 악성 질환에서 비슷한 양상을 보일 수 있어 초음파로 구별하기에는 한계가 있다.

MRI 검사는 자궁내막암과 양성질환을 구별하는데 많은 도움을 줄 수 있다. 자궁내막암은 정상 자궁내막과 비교하여 T1-weighted images에서 저음영 또는 동질 음영 소견을 나타내고 T2-weighted images에서 hyperintense or heterogeneous 음영을 보인다. MRI로 자궁내막증식증과 자궁내막암을 명확하게 구분할 수는 없지만, 자궁내막암의 경우 자궁 근육의 침윤 정도를 파악하는 데에 도움을 줄 수 있다(그림 5).

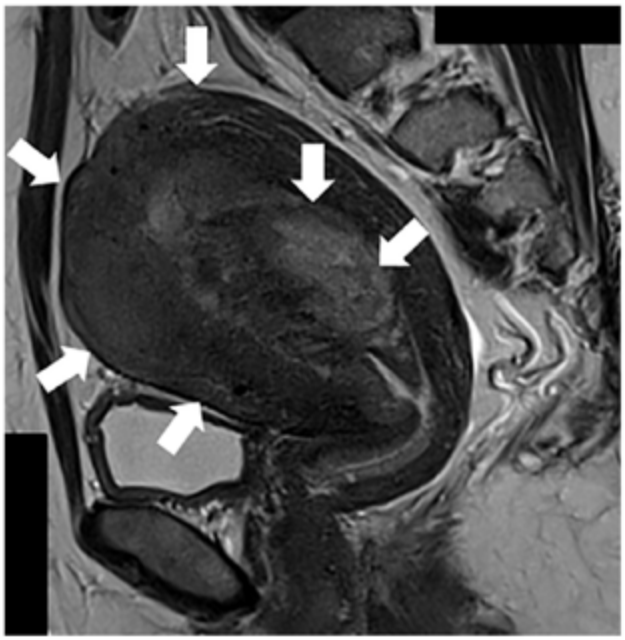

그림 5. 자궁내막암 MRI: sagittal view

자궁내막암이 자궁근육층의 대부분을 침범한 증례로 MRI를 이용하여 자궁내막암의 침윤 정도를 파악할 수 있다.

증례 4

55세 parity 3-0-0-3 폐경 여성이 유방암 수술 후 타목시펜 복용 중 점상 출혈이 발생하여 산부인과를 방문하였다. 초음파 소견은 다음과 같다(그림 6).

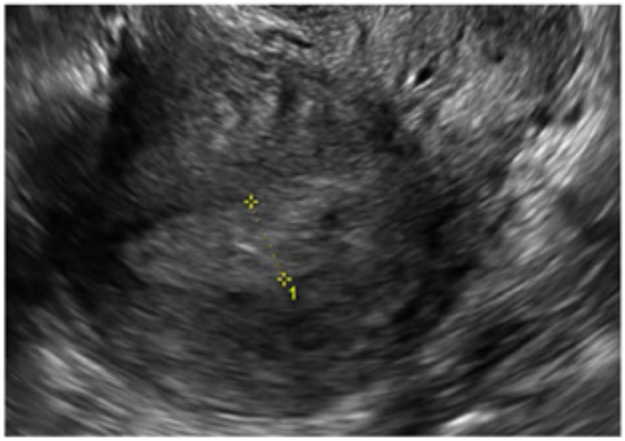

그림 6. Tamoxifen induced thick endometrium

조직검사상 특이 소견은 발견되지 않아 정기 검진 중이다.

▶ Summary: 타목시펜 관련 변화

타목시펜은 자궁내막에 proestrogenic 효과를 주게 되므로, 자궁내막증식증, 용종, 자궁내막암 등의 발병 요인으로 작용할 수 있다. 유방암 환자의 치료에 있어 타목시펜을 복용하는 비율은 50%까지 육박하고 있으며, 타목시펜 복용 후 약 6개월에서 36개월 정도에 자궁내막 병변을 유발할 수 있다. 따라서 타목시펜 복용 중 출혈이 있을 경우 조직 검사 등의

방법으로 자궁 내막 병변 검사를 시행하여야 한다. 타목시펜은 자궁내막에 낭성 변화, 불균질 변화, 비후 변화를 유발할 수 있다. 자궁내막의 낭성 변화 모양은 두 가지 원인에 의해 발생이 된다. 첫째, 자궁선근증에 의한 2차 활성, 둘째, 타목시펜에 의해 생성되는 에스트로겐의 자극과 연관이 있는 분비샘의 폐색에 의해 발생한다. 자궁내막의 두께는 타목시펜 치료 기간과도 연관이 있는 것으로 알려졌다. 이러한 병변은 MRI T2-weighted images에서 high signal을 보이며, T1-weighted images에서 약한 signal을 보인다. 이러한 양상은 자궁내막위축 또는 자궁내막 증식에서도 관찰이 될 수 있는 것으로 알려져 있다.

결 론

자궁내막암과 비슷한 임상 양상을 보이는 자궁내막질환들의 특징들을 감별할 수 있다면 악성과 양성 질환을 구별하는데 많은 도움이 될 것이다. 특히 출혈을 동반하며, 악성 소견이 의심될 경우에는 자궁내막 조직검사를 반드시 시행해야 할 것이다. WOMB STORY

참고문헌

1. Silverberg SG. Problems in the differential diagnosis of endometrial hyperplasia and carcinoma. Mod Pathol. 2000;13(3):309-27.

2. Liu Y, Xu Y, Cheng W, Liu X. Quantitative contrast-enhanced ultrasonography for the differential diagnosis of endometrial hyperplasia and endometrial neoplasms. Oncol Lett. 2016;12(5):3763-3770.

3. Hefler-Frischmuth K, Hirtl-Goergl E, Unterrichter V, Lafleur J, Brunnmayr-Petkin G, Moinfar F, Hefler L. One-stop clinical assessment of risk for endometrial hyperplasia (OSCAR-Endo): a fast-track protocol for evaluating endometrial pathologies. Arch Gynecol Obstet. 2017;295(4):959-964.

자궁내막암 조기진단의 know-how

오 영 택, 이 재 관
고려의대 고대구로병원

> 자궁내막암의 조기 진단은 매우 중요하다. 선별검사의 가이드라인이 없는 상황에서 자궁내막암의 위험성이 높은 환자군을 선별하여, 효율적이고 정확한 조직검사를 할 수 있어야 한다.

서 론

자궁내막암의 발생률이 급격히 증가하고 있다. 초기 자궁내막암의 주증상이 비정상 질출혈로 대부분 초기에 진단되기는 하지만, 아직까지 선별검사에 대한 기준은 없다. 다만, 미국암 협회에서는 유전성 비용종증 대장암(Hereditary non-polyposis colorectal cancer syndrome)과 같은 유전성 질환을 가지고 있는 경우에는 매년 자궁내막 조직검사를 권고하고 있다. 하지만 그 외의 여성들의 자궁내막암의 선별을 위해서는 환자의 과거력이나 가족력, 증상, 신체검진, 초음파, 그리고 자궁경부 세포검사 등을 함께 고려하여 진단에 활용해야 한다.

자궁내막암은 크게 두 가지 종류가 있다. 대부분을 차지하는 Type I 은 에스트로겐 의존성이고 50-60대에 호발하는 비교적 예후가 좋은 암이다. 반면 Type II 는 위축성 자궁내막에서 70대 이상의 여성에게서 주로 발생하는 예후가 안 좋은 암이다.

자궁내막암은 어떠한 사람들에게서 잘 생기는가?

크게 나누어보면 외인성 에스트로겐에 노출된 경우와 내인성 에스트로겐에 노출된 경우로 나누어 볼 수 있고 아래와 같은 경우의 환자를 진료 볼 때 조금 더 자궁내막암에 대한 주의와 설명이 필요하다.

- ▶ 비만 여성
- ▶ 초경이 빠른 경우 (12세 이전), 늦은 폐경 (52세 이상)
- ▶ 미분만부 (nulliparity)
- ▶ 연령 – 60대에 가장 호발
- ▶ 에스트로겐 단독 호르몬요법에 노출된 여성
- ▶ 타목시펜 복용력 (특히 50대 이상의 여성)
- ▶ 다낭성 난소 증후군
- ▶ 당뇨, 이상지질혈증, 고혈압의 기왕력
- ▶ 유전성 질환 – 자궁내막암의 가족력, HNPCC

자궁내막암을 의심할 수 있는 증상에는 어떤 것들이 있을까?

비정상 자궁 출혈은 자궁내막암을 의심할 수 있는 가장 중요한 소견이며 전체 자궁내막암환자의 75-90%에서 이 증상을 호소한다.[1] 출혈량은 자궁내막암을 진단하는 데 도움이 되지 않으며 중요한 것은 환자의 나이이다.

20-34세 에서는 자궁내막암의 위험도가 1.6% 밖에 되지 않지만, 35-44세 에서는 6.2% 로 상승되므로 이 나이에 속한 여성이 약물치료에 반응이 없거나 지속적인 에스트로겐 노출의 과거력이 있는 경우에는 조직검사를 해보는 것이 좋다. 44세 이상에서는 위험도가 증가할 뿐 아니라, 분화도도 안 좋고 진행된 병기에서 발견되는 경우가 많으므로 아래와 같은 경우에서는 자궁내막 조직검사를 해야한다.

- ▶ 생리와 생리 사이의 출혈
- ▶ 21일 보다 잦은 생리
- ▶ 생리양의 급격한 증가 (>80 mL)
- ▶ 7일 이상의 생리

또한, 폐경 후 여성에서 출혈이 있는 경우, 많게는 20% 까지도 자궁내막암이 보고되고 있기 때문에 묻어나는 정도의 출혈에도 조직검사를 해야 한다.

초음파를 어떻게 잘 활용할 수 있을까?

A. 자궁내막 두께

자궁내막 두께는 폐경 상태나 출혈 여부에 따라서 조직검사를 요하는 기준 두께가 다르다. 출혈이 있는 폐경 후 여성에서는 5mm 이상에서 자궁 내막암의 위험도가 증가하게 된다(그림 1).[2] 폐경 후 여성에서 출혈이 없다면 8-11mm 이상 되는 경우 6.7% 의 자궁내막암 위험성이 있기 때문에 자궁 내막 조직검사가 권고되기는 하지만, 스크리닝 목적의 질 초음파는 근거가 없다.[3]

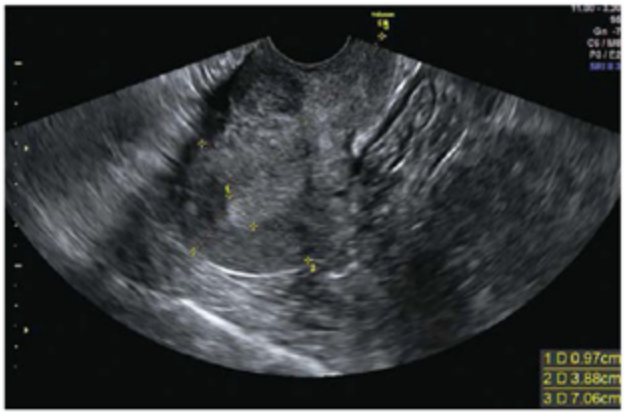

그림 1. 자궁내막암

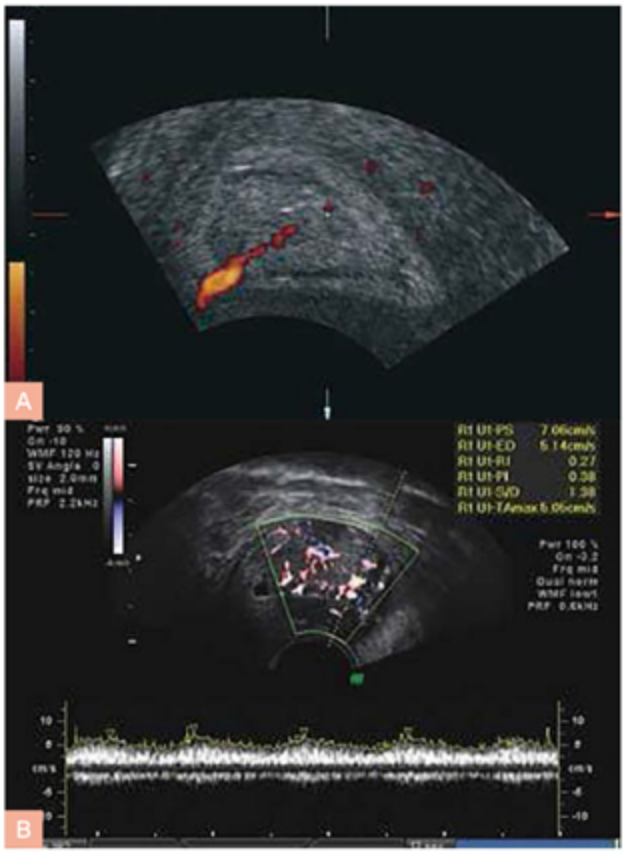

그림 2. 도플러 영상. (A) 자궁내막 폴립 (B) 자궁내막암

B. 자궁내막 폴립

자궁내막 폴립은 폐경 후 자궁출혈의 10-40% 정도에서 발견된다. 대부분의 경우에 양성이지만 악성 변화를 가지고 있는 조직을 포함하고 있을 수 있다. 이런 경우에 도플러 초음파를 시행해보면 폴립과 자궁내막암을 구분하는데 도움이 될 수 있다(그림 2). 하지만, 폴립이 의심되는 경우라고 하더라도 조직학적 확진을 하는 것이 추천된다. 다만, 체계적 고찰에 의하면 폐경전 여성의 자궁내막 폴립에서 자궁내막암이 발견될 확률은 극히 드문 것으로 알려져 있다.

초음파의 발전 – 조영제를 이용한 조기진단법

기존의 초음파로는 자궁내막의 악성 병변을 구분하는 데 있어서 여러 한계점이 있기 때문에 최근에는 조영제 증강 초음파(CEUS, contrast-enhanced ultrasonography)의 활용이 제기된다. 악성 종양과 혈관 신생과의 연관은 이미 알려진 사실이기 때문에

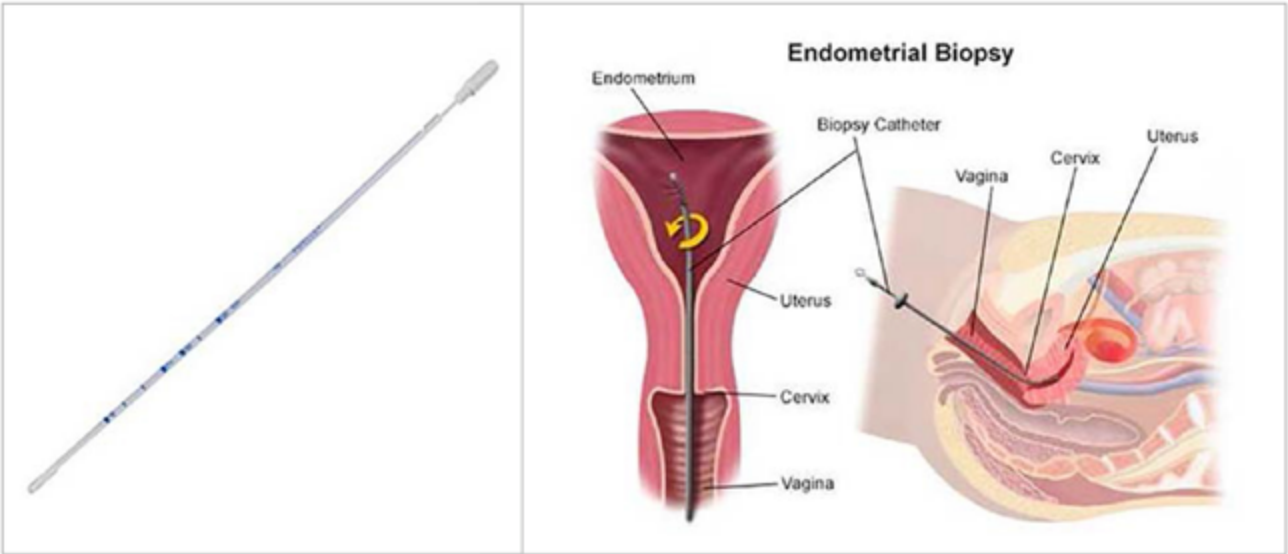

그림 3. 피펠(pipelle)

조영제 증강 화면에서 혈관의 미세확산여부와 미세혈관의 밀도를 측정 함으로써 자궁내막암을 조기 발견하고, 나아가 분화도와 예후까지도 예측할 수 있을 것이라 기대된다.

자궁경부 세포검사 결과를 활용할 수 있을까?

자궁경부 세포검사에서 비정형 샘세포(atypical glandular cell)이라고 나오는 경우가 있는데 이러한 경우 3% 정도의 자궁내막암 위험도가 있다. 최근 한 연구에서는 자궁내막암 환자의 38% 에서 자궁경부 세포검사상 비정형 샘세포 병변이 나온다고 보고하였다.[4] 특히, 병변이 크거나 병기가 진행된 경우에 더 잘 발견되므로 이런 경우 반드시 자궁경관뿐 아니라 자궁내막 조직검사를 같이 시행 해야 한다.

자궁내막 조직검사는 어떻게 하는 것이 좋을까?

Sanam[5] 등에 따르면 피펠(pipelle)(그림 3)을 이용한 자궁내막 조직검사가 기존의 자궁경관 확장 소파술(D&C)에 비해서 진단 정확도가 떨어지지 않는다고 하였다. 피펠은 덜 침습적이어서 안전하며 가격도 저렴하면서 마취없이 외래에서 간단하게 검사가 가능하기 때문에 매우 유용하다. 다만 자궁내막암이 국소적으로 발병할 수 있기 때문에 위의 두 검사 모두에서 음성이 나왔다고 해도 임상적으로 의심이 되면 추가적인 검사를 해야만 한다.

맺음말

자궁내막암의 발생률은 급격히 증가하는 추세이고 비교적 진단이 간단하기 때문에, 일차 진료의의 자궁내막암에 대한 올바른 이해가 매우 중요하다. 명확한 선별검사가 없는 현재의 상황에서, 자세한 병력청취를 통해 환자의 자궁내막암 위험도를 평가하고, 낮은 출산력, 비만, 당뇨병, 에스트로겐 요법을 받은 과거력, 타목시펜 복용력, 유전적 요인 및 무배란 등의 위험인자를 파악하는 것이 중요하다. 예를 들어, 똑같이 자궁내막이 8-11mm 이상으로 두꺼워져 있는 경우에도 고령이고 비만이나 과거 다낭성 난소 증후군 등의 위험인자가 있다고 판단되면 자궁내막 조직검사를 하고, 젊고 마른 여성에서는 추적관찰을 하는 것이 좋다. 초기 병변에서 진단받은 자궁내막암은 예후가 좋은 편임을 감안할 때, 자궁내막암의 진단을 놓치지 않도록 늘 주의를 기울여야 한다. WOMB STORY

참고문헌

1. American College of O, Gynecologists. ACOG practice bulletin, clinical management guidelines for obstetrician-gynecologists, number 65, August 2005: management of endometrial cancer. Obstet Gynecol 2005;106:413-25.

2. Smith-Bindman R, Weiss E, Feldstein V. How thick is too thick? When endometrial thickness should prompt biopsy in postmenopausal women without vaginal bleeding. Ultrasound Obstet Gynecol 2004;24:558-65.

3. Seckin B, Cicek MN, Dikmen AU, Bostanci EI, Muftuoglu KH. Diagnostic value of sonography for detecting endometrial pathologies in postmenopausal women with and without bleeding. J Clin Ultrasound 2016;44:339-46.

4. Serdy K, Yildiz-Aktas I, Li Z, Zhao C. The Value of Papanicolaou Tests in the Diagnosis of Endometrial Carcinoma: A Large Study Cohort From an Academic Medical Center. Am J Clin Pathol 2016;145:350-4.

5. Sanam M, Majid MM. Comparison the Diagnostic Value of Dilatation and Curettage Versus Endometrial Biopsy by Pipelle--a Clinical Trial. Asian Pac J Cancer Prev 2015;16:4971-5.

산부인과 질환에서 미레나(Mirena®) 사용하기

김 윤 환
이화의대 이대목동병원

> 미레나 자궁내장치는 피임효과 외에도 자궁근종, 자궁선근증, 자궁내막증으로 인한 월경과다, 월경통, 골반통에, 그리고 자궁내막증식증 및 조기 자궁내막암에 대한 효과적인 치료법이다.

미레나(Mirena®, Bayer HealthCare Pharmaceuticals Inc.)는 레보노르게스트렐(levonorgestrel; LNG)이라는 프로제스틴이 서서히 분비되도록 시스템을 갖춘 자궁내장치(levonorgestrel-containing intrauterine device; LNG-IUS)이다.[1]

미레나는 우리나라를 비롯해 전세계 120개국 이상에서 허가 받아 널리 사용되고 있으며, 피임, 월경과다, 월경통, 폐경여성의 호르몬대체치료 중 자궁내막 보호 등의 적응증을 갖고 있다.

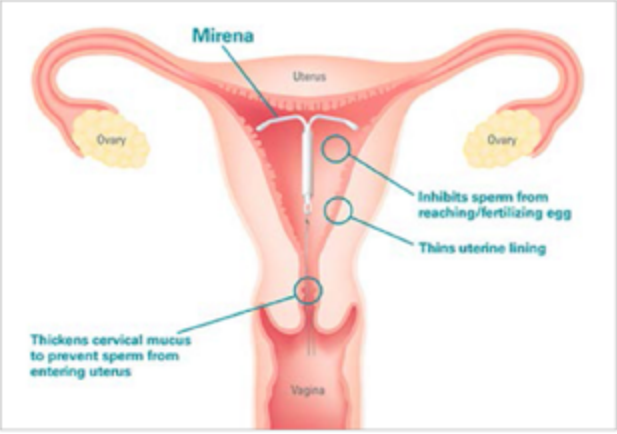

그림 1. 미레나(https://www.mirena-us.com/about-mirena/)

미레나는 T자 모양의 자궁내장치로, 레보노르게스트렐이 하루에 20μg씩 5년까지 서서히 분비되게 함으로써 혈중 호르몬 농도는 높이지 않으면서도 자궁내막과 주위 조직에는 높은 호르몬 농도를 유지시켜 준다(그림 1). 이렇게 국소적으로 높은 호르몬 농도로 인해 자궁내막 증식은 효과적으로 억제되며, 자궁 내막은 얇아지고, 기질은 탈락막화(decidualization)된다. 따라서, 미레나는 피임효과 외에도 자궁근종, 자궁선근증, 자궁내막증 등의 양성질환으로 인한 월경과다 및 월경통증을 억제하는 데에 매우 효과적으로 사용되고 있다. 또한, 고농도의 프로제스틴 호르몬치료가 필요한 자궁내막증식증 및 조기 자궁내막암의 치료에도 사용될 수 있다. 본고에서는 여러 가지 산부인과 질환에서 미레나의 사용법에 대해 살펴보고자 한다.

월경과다(menorrhagia; heavy menstrual bleeding)

월경과다는 월경주기당 80 mL를 넘는 경우로, 치료를 위해 지혈제, 비스테로이드성 소염제, 경구피임제, 자궁내막절제술, 자궁절제술 등 다양한 방법이 사용되어

왔는데, 미레나는 훌륭한 비수술적 대안이 될 수 있다. 월경과다 치료를 위해 미레나와 자궁절제술을 5년 비교한 무작위 임상시험에서, 환자의 만족도와 삶의 질은 미레나를 사용한 군과 자궁절제술을 시행한 군이 비슷했지만 미레나를 사용한 군의 의료 비용이 40% 가량 낮았다.[2]

또 다른 다기관 무작위 대조 연구에서는 미레나를 사용한 환자군과 일반적인 의학요법(지혈제, 비스테로이드성 소염제, 경구 피임제 등)을 사용한 환자들을 비교하는 결과를 보고하였는데, 두 군 모두 단기간의 증상호전을 보고하였지만 미레나를 사용한 군이 2년 이상의 장기간 증상호전에 더 효과적이었으며, 환자의 지속사용률 또한 높았다.[3]

이와 같이 현재 미레나 치료는 생리혈 감소에 매우 효과적이며, 내약성이 뛰어나고, 사용자 만족도가 높으며, 비용 효과적이어서, 월경과다의 첫 번째 치료 방법으로 여겨지고 있으며, 자궁절제술 또는 자궁내막절제술과 같은 수술적 치료의 좋은 대안으로 받아들여지고 있다.

자궁내막증(endometriosis)

미레나는 자궁내막증으로 인한 골반통증 및 월경통을 감소시킬 수 있다.
자궁내막증에 대한 보존적 복강경수술 후 미레나를 사용한 군과 특별한 치료 없이 경과관찰한 대조연구에 따르면, 12개월 후 미레나를 사용한 군에서 유의미한 월경통 감소와 재발 억제가 관찰되었다.[4]
또한, 자궁내막증에 대한 보존적 수술 후 경과 관찰한 군과 미레나를 사용한 군에 대한 이중 맹검 무작위 대조 시험에서도, 미레나를 사용한 군이 경과 관찰 군보다 12개월 후 월경통 및 골반통의 감소가 뚜렷했고, 통증 재발률 또한 감소했음이 증명되었다.[5]
따라서, 임신을 원하지 않는 자궁내막증 여성에서 월경통증 및 골반통증을 억제하기 위해 미레나를 사용해 보는 것을 고려해 보아야 한다.

자궁근종(leiomyoma)

자궁근종은 가임기 여성에게 있어서 가장 흔한 양성질환으로 무증상인 환자들도 다수 있지만 상당수의 환자에 있어서 월경과다, 월경통, 골반통, 가임력 저하 등의 증상을 일으킬 수 있다. 미레나는 다수의 연구에서 자궁근종으로 인한 월경과다와 월경통을 조절할 수 있는 것으로 알려져 있다.

미레나와 일반 자궁내피임장치를 7년간 비교한 다기관 전향적 무작위연구에 의하면, 미레나를 사용하였을 경우, 자궁근종의 부피를 줄이지는 못하지만 뚜렷한 증상의 호전을 가져오며, 자궁근종과 관련된 수술을 크게 줄일 수 있는 것으로 보고하였다.[6]

그러나 자궁근종환자에게 있어 미레나를 사용할 때 몇가지 주의할 점이 있다. 점막하 자궁근종(sub-mucosal leiomyoma) 환자나, 근종으로 인해 자궁강의 변형이 동반되어 있는 경우 사용에 제한이 있을 수 있다는 점과, 자궁근종이 클 경우 미레나가 자연방출(expulsion)되는 경우가 많게는 20%까지 보고되는 등 치료 유지에 한계가 있을 수 있다는 점이다.

자궁선근증(adenomyosis)

자궁선근증 역시 가임기 여성에게 흔한 양성질환의 하나로 월경과다와 월경통을 일으키는 흔한 원인이다. 전통적으로는 자궁선근증에 대한 확정적 치료로 자궁절제술이 선호되어 왔으나, 최근에는 경구피임약, 생식호르몬방출호르몬작용제(GnRH agonist), 미레나, 자궁내막절제술 등 대안적 치료법들이 먼저 고려되고 있다.
미레나는 여러 연구에서 자궁선근증으로 인한 월경과다와 월경통을 감소시키는 효과적인 비수술적 대안임이 증명되었다. 미레나와 자궁절제술을 비교한 전향적 무작위 연구를 살펴보면, 미레나를 사용한 군에서 자궁절제술을 시행한 군과 동등한 정도의 빈혈 교정 효과를 보였으며, 유의미한 증상호전과 우월한 삶의 질 향상을 관찰할 수 있었다.[7]

이와 같이 자궁선근증에 있어서 미레나의 사용은 비수술적 치료를 선호하는 환자에게 좋은 대안으로 제시될 수 있을 것이다.

자궁내막증식증(endometrial hyperplasia)

자궁내막증식증은 자궁내막암의 전암병변으로, 프로제스테론의 길항작용 없는 에스트로젠의 지속적 노출과 관련이 있다고 여겨진다. 세포이형(atypia)이 동반되지 않은 자궁내막증식증의 경우, 자연관해율이 높고, 호르몬 치료에 대한 반응성도 높으며, 암으로 진행될 가능성은 상대적으로 적다. 따라서 가임력을 보존하기 원하는 여성에게 호르몬 치료는 효과적인 비수술적 치료법이 될 수 있다. 호르몬 치료로는 프로제스틴, 타목시펜, 아로마타이즈 길항제(aromatize inhibitor), 생식호르몬방출호르몬작용제 등이 사용될 수 있는데, 경구 프로제스틴이 가장 안전하게 널리 사용되고 있다. 그러나, 경구 프로제스틴에 대한 전신부작용으로 인해 환자의 순응도가 떨어지는 단점이 있어, 고농도의 프로제스틴을 국소적으로 투여하면서도 전신부작용을 줄일 수 있는 미레나가 효과적인 대안으로 제시되었다.

세포이형이 동반된 자궁내막증식증의 경우 암으로 진행될 가능성이 상대적으로 높아 자궁절제술 및 필요시 양측난소난관절제술을 시행해야 하는데, 환자의 상황에 따라 가임력을 강하게 원하는 경우, 또는 내과적 질환으로 인해 수술적 치료가 불가능한 경우에 호르몬 치료가 효과적인 대안이 될 수 있다. 이 경우에도 미레나를 사용할 경우 고농도의 호르몬을 자궁에 국소적으로 전달할 수 있어 전신부작용을 줄일 수 있는 장점이 있다.

경구 프로제스틴과 비교한 미레나의 효과에 대한 한 메타분석을 보면, 미레나를 사용할 경우 세포이형을 동반하지 않은 단순 자궁내막증식증의 경우 관해율은 89% 대 96%로 대등한 효과를 보였으며, 복잡 자궁내막증식증의 경우 관해율은 66% 대 92%로 미레나를 사용할 경우 경구 프로제스틴보다 관해율이 더 좋았다. 세포이형을 동반한 자궁내막증식증의 경우에도 마찬가지로 69% 대 90%로 미레나를 사용하였을 경우 관해율이 더 향상되는 것을 보고하였다.

이와 같이 자궁내막증식증에 대한 호르몬 치료를 고려할 때, 경구 프로제스틴에 비해 미레나는 전신 부작용을 줄이면서도 관해율을 동등하게 혹은 더 상승시키는 효과적인 대안으로 고려해 볼 수 있을 것이다.

조기 자궁내막암(early-stage endometrial cancer)

분화도가 좋은 조기 자궁경부암의 경우, 환자가 강력히 가임력을 보존할 때, 미레나는 기존의 경구 프로제스틴에 대응하는 효과적인 호르몬 치료제로 기대되고 있다.[9] 그러나, 호르몬 치료시 40% 이상의 높은 재발률을 고려하여 치료 전 충분한 사전 상담이 필요할 것으로 생각된다. 최근의 연구에서 미레나는 경구 프로제스틴에 동등한 또는 그 이상의 관해 효과를 갖는다는 연구들이 속속 발표되고 있고 전향적 무작위연구가 진행되고 있어 향후 그 결과가 기대된다.

그러나, 미레나 자궁내장치에 대한 부작용도 고려하지 않을 수 없다. 가장 흔한 부작용은 부정출혈이며, 미레나 치료를 중단하는 가장 큰 원인이 되고 있다. 부정출혈은 대부분 6개월 이내에 보이는데, 이후에는 적응되는 경우가 많다. 때로는 희소월경 또는 무월경을 보일 수도 있는데, 삽입 1년 후 약 20%의 환자에서 보고되기 때문에 미레나 시술 전 사전상담이 필요하다. 미레나는 다른 자궁내 피임장치와 마찬가지로 자궁천공이 드물게 발생할 수 있는데, 출산 후 수유부에게 시술하는 경우, 그 위험이 높아지는 것으로 알려져 있다. 자궁외 임신의 경우에는 미레나를 시술 받지 않은 경우에 비해 위험을 더 낮추는 것으로 보고되고 있으며, 골반염 등 감염에 대해서는 다른 자궁내장치보다 위험이 오히려 더 낮은 것으로 알려져 있다. 호르몬작용과 관련하여 미레나는 유방암 발생위험을 더 증가시키지 않는 것으로 알려져 있으나, 유방암 치료 중인 또는 치료 후인 환자에게 시술하였을 경우, 재발을 증가시키는지에 대한 연구는 아직 부족하므로 주의해야 하겠다.

정리하면, 미레나 자궁내장치는 피임효과 외에도 자궁근종, 자궁선근증, 자궁내막증 등의 양성질환으로 인한 월경과다 및 월경통증, 만성 골반통을 억제하는 데에 매우 효과적으로 사용될 수 있음은 물론 자궁내막증식증 및 조기 자궁내막암에 대한 호르몬 치료에도 효과적으로 적용될 수 있으므로 임상상황에 따라 적절히 활용한다면 환자의 만족도를 더 높일 수 있을 것이다. WOMB STORY

참고문헌

1. https://hcp.mirena-us.com/
2. Hurskainen R, Teperi J, Rissanen P, Aalto AM, Grenman S, Kivela A, et al. Clinical outcomes and costs with the levonorgestrel-releasing intrauterine system or hysterectomy for treatment of menorrhagia: randomized trial 5-year follow-up. JAMA 2004;291:1456–1463.
3. Gupta J, Kai J, Middleton L, Pattison H, Gray R, Daniels J, et al. Levonorgestrel intrauterine system versus medical therapy for menorrhagia. N Engl J Med 2013;368:128–137.
4. Vercellini P, Frontino G, De Giorgi O, Aimi G, Zaina B, Crosignani PG. Comparison of a levonorgestrel-releasing intrauterine device versus expectant management after conservative surgery for symptomatic endometriosis: a pilot study. Fertil Steril 2003;80:305–309.
5. Tanmahasamut P, Rattanachaiyanont M, Angsuwathana S, Techatraisak K, Indhavivadhana S, Leerasiri P. Postoperative levonorgestrel-releasing intrauterine system for pelvic endometriosis-related pain: a randomized controlled trial. Obstet Gynecol 2012;119:519–526.
6. Sivin I, Stern J. International Committee for Contraception Research (ICCR). Health during prolonged use of levonorgestrel 20 micrograms/d and the copper TCu 380Ag intrauterine contraceptive devices: a multicenter study. Fertil Steril 1994;61:70–77.
7. Ozdegirmenci O, Kayikcioglu F, Akgul MA, Kaplan M, Karcaaltincaba M, Haberal A, et al. Comparison of levonorgestrel intrauterine system versus hysterectomy on efficacy and quality of life in patients with adenomyosis. Fertil Steril 2011;95:497–502.
8. Gallos ID, Shehmar M, Thangaratinam S, Papapostolou TK, Coomarasamy A, Gupta JK. Oral progestogens vs levonorgestrel-releasing intrauterine system for endometrial hyperplasia: a systematic review and metaanalysis. Am J Obstet Gynecol 2010;203:547.e1–547.e10.
9. Gallos ID, Yap J, Rajkhowa M, Luesley DM, Coomarasamy A, Gupta JK. Regression, relapse, and live birth rates with fertility-sparing therapy for endometrial cancer and atypical complex endometrial hyperplasia: a systematic review and metaanalysis. Am J Obstet Gynecol 2012;207:266.e1–266.e12.

폐경기 여성 질출혈의 처치

손 주 혁, 장 석 준
아주의대 아주대학교병원

> 질출혈이 동반된 폐경기 여성의 진단적 접근에 있어 가장 중요한 부분은 암의 가능성을 배제하는 것이다.
> 악성이 배제 되었다면 치료가 필요하지 않은 경우도 많으나 지속 또는 재발성 증상이 있는 경우라면 반드시 진단검사가 필요하다.

서 론

폐경기 질출혈은 폐경후 여성의 약 4-11% 가량에서 나타나며 외래 내원환자의 약 5% 를 차지하는 것으로 보고 되고 있다.[1-2] 질출혈의 빈도는 폐경 이후 시간 경과와 관계가 있는 것으로 알려져 있는데, 폐경 직후 1년 이내에 가장 흔하고 시간이 경과 하면서 발생빈도는 감소하는 경향을 보인다.[1] 질출혈을 보이는 모든 폐경기 여성은 자궁 내막암에 대한 검사를 시행 받아야 하고, 이는 자궁내막암이 폐경기 질출혈의 약 10% (위험인자에 따라서는 25% 까지)를 차지하는 것으로 보고되기 때문이다.[3-4] 그러나 대부분의 이 연령대에서의 출혈은 질 점막 또는 자궁내막의 위축성 변화에서 기인되는 경우가 많으며 폐경 직후에는 자궁 내막 증식증, 용종, 점막하근종 또한 종종 질출혈의 원인으로 보고되고 있어 이에 대한 이해가 필요하다.[5] 본 글에서는 폐경기 질출혈의 원인이 될 수 있는 질환들에 대해 살펴보고 진단적 접근 방법 및 처치에 대해 알아보고자 한다.

본 론

여성 생식기에 비정상 질출혈이 있는 경우 대개의 경우 자궁내 원인을 생각해 볼수 있다. 하지만 출혈의 원인 병소로 비부인과적 위치 및 원인도 고려해야 하며 요도, 방광, 항문, 회음부위 등도 감별대상으로 고려해야한다.

1) 위축성 질염(Vaginal Atrophy)

폐경기에는 에스트로겐이 감소하면서 자궁 내막과 질의 위축이 유발된다. 자궁 내에서는 자궁 내막이 위축, 붕괴되면서 자궁강내의 마찰이 생기게 되며 자궁내막의 미란(microerosion)및 이어진 만성 염증으로 만성 내막염등이 유발되고 이로 인한 출혈이 생길 수 있다.[6] 특징적인 질의 육안적 소견은 창백하고, 건조한 질상피 조직을 볼 수 있고 대부분의 주름이 없어진 상태를 볼 수 있다.

2) 암(Cancer)

폐경기 질출혈 환자의 약 10% 에서 그 원인이

자궁 내막암으로 보고되고 있다.[3-4] 여성 생식기 암의 위험도는 나이가 증가함에 따라 증가하며, 45세 이후 여성의 가장 흔한 질출혈의 원인 암종은 자궁내막선암(adenocarcinoma of the endometrium)으로 보고된다. 자궁 육종은 전체 자궁암의 3-5%의 원인을 차지 하며 이 또한 폐경 후 질출혈을 주소로 내원할 수 있다. 육종은 영상검사에서 양성 자궁과 감별이 힘들며 자궁 내막 조직검사는 정상소견을 보일 수 있어 진단적으로 자궁절제 수술이 필요할 수 있다. 난관 또는 난소암의 경우도 폐경후 질출혈을 일으킬 수 있으며 자궁경부암, 질암 또한 전형적으로 질출혈을 일으킬 수 있다. 외음부암은 진행된 병기가 되기 전까지는 출혈을 일으키지는 않는다.

3) 용종(Polyps)

용종은 자궁내막에서 발생될 수 있는 양성 병변이며, 폐경기 또는 폐경후 초기에 질출혈의 원인으로 종종 보고되고 있다. 자궁내 용종은 에스트로겐과 프로게스테론 수용체를 모두 가지고 있으며 대부분의 위험인자가 내인성 또는 외인성 에스트로겐 레벨의 증가와 관련이 있다.[7] 대표적으로 외인성 위험인자로는 에스트로겐 치료 또는 tamoxifen 복용 등을 꼽을 수 있으며, 내인성으로는 비만과 유의한 관련성이 보고되고 있다.[8]

4) 폐경후 호르몬치료(Postmenopausal hormone therapy)

에스트로겐 치료를 받는 많은 여성이 질출혈을 경험할 수 있으며 빈도 및 중증도는 사용되는 호르몬 제제의 용법과 관련이 있다. 호르몬 치료를 받는 폐경기 여성에서 질출혈이 있는 경우 자궁내막 증식증이나 다른 병변을 배제하기 위해 자궁내막의 평가와 모니터링이 필요하다.

5) 자궁내막 증식증(Endometrial hyperplasia)

폐경기 여성에서는 에스트로겐이 결핍되기 때문에 이 시기의 자궁내막 증식증은 비정상으로 간주되며 병변의 기전에 대한 원인을 감별해야 한다. 즉 난소나 부신 종양에서 기원한 내인성 에스트로겐 또는 호르몬 치료등에 의한 외인성 에스트로겐이 가능한 원인일 수 있으므로 이에 대한 평가가 필요하다. 또한 비만 여성의 경우 피하지방층에서 안드로겐이 에스트라디올로 변화되어 고농도의 내인성 에스트로겐을 가질 수 있으므로 이에 대한 감별도 필요하다.

6) 자궁근종(Leiomyoma)

자궁근종은 전체 여성에서 가장 흔한 골반 종양이다. 그러나 폐경기 여성에서의 자궁근종의 유병률은 폐경전 여성에서의 약 1/10로 보고되고 있으며 따라서 잠재적으로 흔치 않은 폐경기 여성의 질출혈의 원인이다.[9] 폐경기에 자궁근종과 함께 출혈이 동반된다면 자궁 육종의 가능성을 염두에 두어야 한다. 이 그룹의 여성에서는 자궁 육종의 발생 빈도가 상대적으로 증가하기 때문이다.

7) 자궁선근증(Adenomyosis)

자궁선근증은 자궁내막의 선조직이 자궁 근층으로 침윤되는 것을 특징으로 하는 양성 병변이다. 폐경 전에는 생리과다 또는 생리통을 유발하지만 폐경 후에는 호르몬치료를 하지 않는다면 이러한 증상은 유발 되지 않는 것으로 보고된다. 진단적으로 초음파나 MRI가 유용한 진단적 도구이나 확진은 언제까지나 자궁절제술 후 조직검사가 필요하다.

8) 방사선치료(Radiation therapy)

질출혈은 방사선치료를 받은 환자에서 후기에 발생할수 있는 합병증으로도 보고된다.[10] 폐쇄성 동맥염(obliterative endarteritis)이나 연령 증가에 따른 혈관 변화-vascular narrowing, arteriosclerosis 등에 의해 방사선 조사 조직의 혈류 공급이 저하, 중단되게 되고 이로 인한 조직 괴사, 천공, 출혈 등이 일어날 수 있다. 따라서 이러한 과거력 또한 상세히 문진할 필요가 있다.

9) 한약재 또는 보조 식품(Herval and dietary supplements)

두유제품 또는 다른 식물성 에스트로겐(phytoestrogen, plant-derived xenoestrogens)을 다량 섭취하는 경우 자궁내막의 변화를 일으킬 수 있으며 용종 또는 근종 등의 발생위험도가 증가한다는 보고가 있다.[11] 또한 환자 376명을 대상으로 한 무작위 연구에 의하면 다량의 두유 식품을 섭취한 군은 그렇지 않은 군에 비해 유의하게 자궁내막 증식증이 증가한다고 보고된 바 있다.[12] 따라서 이러한 식이 습관 등에 대한 상담도 폐경기 여성환자의 진료 시에 필요할 수 있을 것이다.

진단적 접근

1) 문진 및 신체 검사

질출혈이 동반된 폐경기 여성의 진단적 접근에 있어서 가장 중요한 부분은 암의 가능성을 배제하는 것이다. 우선 호르몬을 복용하지 않는 폐경기 여성의 경우라면 과거력과 신체검사에 있어서는 다음과 같은 사항을 확인 하여야 한다.

- 출혈이 언제 시작되었는가?
- 외상과 같은 선행 인자가 있었는가?
- 출혈의 양상은 어떠한가?(지속기간, 성교후 출혈여부, 출혈량 등)
- 통증, 발열, 방광 또는 장기능의 변화 등이 동반되지는 않는가?
- 내과적 과거력 및 복용중인 약, 사용중인 기구가 있는지?(호르몬제, 항혈전제, 페사리 등)
- 두유제품 또는 각종 약용 식품을 복용하고 있지는 않은가?
- 가족력으로서 유방암, 대장암, 자궁내막암 등의 과거력은 없는가?

정확한 신체 검사 또한 필요하며 외부 및 내부의 생식기를 확실히 검사 하는 것 또한 중요하다. 출혈의 위치, 의심 병소, 외상 또는 foreign body 등은 없는지 확인해야하며, 자궁크기, 모양, 통증 여부 등도 확인이 필요하다. 하부 생식기(외음부, 질, 외자궁경부)는 정상적으로 행해진 신체검사라면 원인 병소로 배제가 가능하다. 추가로 전신질환의 과거력이 있다면 BMI 및 관련 증상, 징후 등도 확인이 필요하겠다.

2) 자궁내막의 평가

폐경여성에서는 출혈의 양과 상관없이 spotting 또는 staining 정도의 출혈이라도 있다면 악성 병변을 배제하기 위한 진단적 검사가 필요하며 자궁내막을 평가하기 위하여 자궁내막의 조직 생검이나 질식초음파가 우선적으로 시행될 수 있다. 일반적으로 자궁내막의 조직 검사는 sensitivity가 높으며 상대적으로 합병증의 위험도는 낮고 비용적으로도 환자에게 부담이 없으므로 첫번째 검사로서 시행해 볼 수 있는 gold standard이다. 현재 미국 산부인과 학회(The American College of Obstetricians and Gynecologists, ACOG)에서는 폐경기 질출혈이 있는 경우 질식 초음파 검사 또는 자궁 내막의 조직 생검 두 가지 검사 모두 시행 가능한 검사로 권고 하고 있으며 만약 초기 검사로 자궁내막 조직 생검을 시행한 경우 충분한 조직이 얻어지지 않았다면 질식 초음파를 유용한 2nd line test 로 권고 하고 있다.이 때 초음파 검사를 통해 자궁의 structural lesion을 확인할 수 있고 자궁내막 두께가 4mm이하이면서 균질한 양상의 자궁 내막이 발견된다면 초음파로도 자궁내막암을 배제할 수 있겠다.[13] 다만 다음과 같은 경우에는 자궁내막의 조직 생검이 필요할 수 있다.

- 자궁내막의 두께가 4mm 보다 두꺼운 경우
- 자궁내막의 음영의 변화가 보이는 경우(diffuse or focal increased echogenicity)
- 자궁내막이 적절히 육안적으로 확인되지 않는 경우
- 지속적인 질출혈이 있는 경우 : 이 경우에는 내막의 두께가 4mm 미만 이어도 자궁내막암을 의심해 보아야하며 이는 자궁내막이 얇거나 뚜렷한 자궁내막의 stripe이 없는 경우도 type Ⅱ 자궁내막암은 배제할 수 없기때문이다.

폐경기 여성중 호르몬 치료를 받고 있는 경우라면

초음파 검사는 악성 병변을 확인하기 위한 스크리닝 검사로 적절치 않다.[14] 이러한 환자에서 자궁내막 두께에 대한 기준은 정립되어 있지 않으며 따라서 호르몬 치료중인 폐경기 환자가 출혈로 내원한 경우라면 반드시 자궁 내막 조직검사를 통한 악성 병변을 감별해야한다. 특히 Tamoxifen을 복용중인 여성의 경우라면 상대적으로 자궁 내막이 두꺼워져 있을 수 있으며 초음파 검사에서 내막의 낭성 변화가 확인될 수 있다. Tamoxifen은 폐경후 여성에서 자궁내막암의 risk를 높일 수 있으므로 출혈이 동반 되어있다면 자궁 내막 두께에 관계 없이 내막 조직 검사가 필요하다.

3) 자궁경부세포검사(Cervical cytology)

폐경기 여성에서 질출혈이 있는 모든 여성은 평가의 한 항목으로 자궁경부암의 스크리닝 검사가 필요하며, 검사 시행시에 육안적 이상소견이 있는 경우에는 cytology가 정상소견이라 할지라도 조직학적 확인이 필요하다.

결 론

폐경기 여성에서의 자궁 출혈은 일반적으로 증상이 상대적으로 가볍고 자연적으로 멈추는 경우가 대부분이다. 따라서 환자를 검사할 때 악성을 배제하는 것이 1차적 목표이며 악성이 배제되었다면 일반적으로 치료는 필요하지 않은 경우도 많다. 다만 재발성 출혈이 있거나 지속적 출혈이 있는 경우에는 추가적인 진단적 검사가 반드시 필요하다. 검사 결과에서 양성 병변이 확인되고 증상이 지속되는 경우라면 각각의 임상 진단에 따른 대증 치료가 필요할 것이며 악성의 경우에는 표준적인 가이드라인에 따른 전문적 치료가 필요하므로 경험 있는 부인암 의사의 진료가 권고된다.

WOMB STORY

참고문헌

1. K. Astrup, N. de F. Olivarius, Frequency of spontaneously occurring postmenopausal bleeding in the general population, Acta Obstetricia Et Gynecologica Scandinavica. 83 (2004) 203–207.
2. S. Mirkin, D.F. Archer, H.S. Taylor, J.H. Pickar, B.S. Komm, Differential effects of menopausal therapies on the endometrium, Menopause. 21 (2014) 899–908. doi:10.1097/GME.0000000000000186.
3. R. Ronghe, M. Gaudoin, Women with recurrent postmenopausal bleeding should be re-investigated but are not more likely to have endometrial cancer, Menopause Int. 16 (2010) 9–11. doi:10.1258/mi.2010.010008.
4. N. van Hanegem, M.C. Breijer, K.S. Khan, T.J. Clark, M.P.M. Burger, B.W.J. Mol, et al., Diagnostic evaluation of the endometrium in postmenopausal bleeding: an evidence-based approach, Maturitas. 68 (2011) 155–164. doi:10.1016/j.maturitas.2010.11.010.
5. P.P. Smith, S. O'Connor, J. Gupta, T.J. Clark, Recurrent postmenopausal bleeding: a prospective cohort study, J Minim Invasive Gynecol. 21 (2014) 799–803. doi:10.1016/j.jmig.2014.03.007.
6. A. Ferenczy, Pathophysiology of endometrial bleeding, Maturitas. 45 (2003) 1–14.
7. A. Gul, M. Ugur, C. Iskender, E. Zulfikaroglu, G. Ozaksit, Immunohistochemical expression of estrogen and progesterone receptors in endometrial polyps and its relationship to clinical parameters, Arch. Gynecol. Obstet. 281 (2010) 479–483. doi:10.1007/s00404-009-1142-9.
8. F.N. Bueloni-Dias, D. Spadoto-Dias, L.R.M.G. Delmanto, J. Nahas-Neto, E.A.P. Nahas, Metabolic syndrome as a predictor of endometrial polyps in postmenopausal women, Menopause. 23 (2016) 759–764. doi:10.1097/GME.0000000000000616.
9. P. Paramsothy, S.D. Harlow, G.A. Greendale, E.B. Gold, S.L. Crawford, M.R. Elliott, et al., Bleeding patterns during the menopausal transition in the multi-ethnic Study of Women's Health Across the Nation (SWAN): a prospective cohort study, BJOG: an International Journal of Obstetrics &Amp; Gynaecology. 121 (2014) 1564–1573. doi:10.1111/1471-0528.12768.
10. S.M. Shoff, P.A. Newcomb, Diabetes, body size, and risk of endometrial cancer, Am. J. Epidemiol. 148 (1998) 234–240.
11. F.P.A.M. van Hunsel, P.H.N.M. Kampschöer, [Postmenopausal bleeding and dietary supplements: a possible causal relationship with hop- and soy-containing preparations], Ned Tijdschr Geneeskd. 156 (2012) A5095.
12. A. Chandrareddy, O. Muneyyirci-Delale, S.I. McFarlane, O.M. Murad, Adverse effects of phytoestrogens on reproductive health: a report of three cases, Complement Ther Clin Pract. 14 (2008) 132–135. doi:10.1016/j.ctcp.2008.01.002.
13. ACOG Committee Opinion No. 440: The Role of Transvaginal Ultrasonography in the Evaluation of Postmenopausal Bleeding, Obstetrics & Gynecology. 114 (2009) 409–411.
14. J.H. Meuwissen, B.J. Oddens, P.J. Klinkhamer, Endometrial thickness assessed by transvaginal ultrasound insufficiently predicts occurrence of hyperplasia during unopposed oestrogen use, Maturitas. 24 (1996) 21–30.

비정상 자궁 출혈 진단과 치료의 실제

김 재 원
서울의대 서울대학교병원

> 비정상 자궁 출혈의 원인은 매우 다양하므로 비정상 자궁 출혈을 호소하는 환자는 환자의 연령과 평소의 생리 양상에 대한 정보를 토대로 가능성이 높은 원인을 가늠하고 이에 따라 효과적인 치료 계획을 수립하는 것이 효과적이다.

증례 1

20세 여자 환자가 비정상 자궁 출혈로 내원하였다. 환자의 마지막 생리 시작일은 3개월 전 이었고 성관계가 활발하다고 하였다. 환자의 상태로 미루어 보았을 때 필요한 검사에는 어떤 것들이 있나?

증례 2

49세 여자 환자가 비정상 자궁 출혈로 내원 하였다. 초음파상 환자는 과거에 인공 심장 판막 치환술을 받은 사람으로 현재 Warfarin을 복용 중이다. 초음파상 자궁 내막의 폴립과 자궁선근증 소견을 보였다. PALM-COEIN score로 환자의 상태를 서술하시오.

서 론

비정상 자궁 출혈(Abnormal Uterine Bleeding, AUB)이란 생리주기와 관련 없는 자궁 출혈이 있는 경우를 말한다. 일반적인 성인 여성의 정상적인 생리 주기는 21-35일, 출혈 기간은 3-7일정도이고 생리기간 중 매일 평균 35mL 정도의 출혈을 보인다. 하지만 각 개인 혹은 연령별 생리 주기와 기간 그리고 출혈 정도가 다를 수가 있으므로 비정상적 자궁 출혈을 호소하는 환자가 올 경우 반드시 환자의 과거 생리 양상을 확인하는 것이 중요하다.

원 인

비정상 자궁 출혈 환자를 처음 접할 경우, 환자의 나이군에 따른 원인을 고려해 볼 수 있다. 특히 자궁 내 혹은 자궁 외 임신은 초경이 지난 모든 환자 연령대에서 발생할 수 있는 원인이므로 반드시 이에 대한 검사를 시행해야 한다. 신생아의 경우, 태생 후 몇 일 이내 질 출혈이 있을 수 있는데 이는 임신 중 공급받은 모체의 에스트로겐이 쇠퇴하면서 발생하는 생리학적 현상이다. 사춘기이전 외음부 출혈은 용변 후 사용하는 휴지 등의 이물질이 외음부 질염을 유발하여 발생하는 경우가 흔하다. 젊은 환자의 경우 직장의 출혈을 비정상 자

표 1. 연령별 비정상 자궁 출혈의 원인

신생아	사춘기 이전	사춘기	가임기	폐경전	폐경후
모체 에스트로겐 쇠퇴 (Maternal estrogen withdrawal)	외음부질염 (Vulvovaginitis)	무배란 (Anovulation)	임 신	무월경 (Anovulation)	질위축
	생식기내 이물질	호르몬제 복용	무배란 (Anovulation)	자궁 근종과 폴립	내막 폴립
	조기 사춘기	임신	자궁 근종과 폴립	갑상선 기능이상	자궁 내막 증식증 또는 자궁 내막암
	외상	응고 병증 (Coagulopathy)	갑상선 기능이상		호르몬 치료

궁 출혈로 오인하여 내원 하기도 하므로 이에 대해 주위를 기울여야 한다. 자궁 내막의 종양은 많은 원인을 차지 하지 않으나 비정상 자궁 출혈이 유일한 증상일 수 있으므로 반드시 이에 대한 감별을 하여야 한다.

일반적인 진단과 치료 원칙

질식 초음파(Transvaginal ultrasonography)는 골반 내 해부학적 이상을 확인 하는데 가장 간단하고 좋은 검사 방법이다. 질식 초음파를 통하여 자궁 근종과 내막 폴립의 양상, 자궁 내 혹은 자궁 외 임신, 난소의 난포 등을 관찰 할 수 있다. MRI는 골반 내 연부조직 구조를 확인하는데 좋은 검사 방법으로 질식 초음파로 병변을 명확히 알기 어려운 경우 활용할 수 있다.

American College of Obstetricians and Gynecologists(ACOG)에서는 45세 이상이면서 비만하거나 다낭성 난소 증후군 환자와 같이 에스트로겐의 노출도가 높은 여성 에서는 자궁내막 조직 검사를 시행 하도록 권고 하고 있는데 이외에도 내과적 치료에 반응하지 않고 지속적으로 출혈이 있는 환자에게도 자궁내막 조직 검사를 권고하고 있다. 특히 자궁내막 소파술(Dilation and curettage, D&C)는 진단과 동시에 비정상적인 내막을 제거하는 치료적인 방법이 될 수 있다.

특별한 상황에서의 비정상 자궁 출혈의 진단과 치료 원칙

1) 임 신

임신은 초경 이후 폐경 전 모든 여성 환자에서 고려 해야 한다. 환자의 임신가능성을 확인하고, 소변 ß – hCG가 양성인 경우 골반 내진, 질식 초음파를 시행한다. 이를 토대로 자궁 내 혹은 자궁 외 임신, 다양한 종류의 유산(절박, 불가피, 불완전, 계류)을 감별 진단하고 필요 시 정량적 혈청 ß –hCG를 측정한다.

2) 기능성 자궁출혈(Dysfunctional Uterine Bleeding, DUB)

기능성 자궁출혈은 자궁 내막 조직 검사상 특별한 이상 소견이 없을 경우 진단 내릴 수 있다. 이는 비정상 자궁 출혈의 3분의 1에서 발견되는데 가장 흔한 원인은 무배란(Anovulation)에 의한 시상하부–뇌하수체–난소의 호르몬 불균형(프로게스테론 감소 / 에스트로겐 증가)으로 발생 한다. 그러므로 프로게스테론의 복용으로 치료가 가능한데 보통 복합경구 피임약을 처방하여 호르몬 피드백 균형을 조절하며 한다.

3) 지혈이상 병증(Coagulation Disorders)

사춘기 기간 중 비정상 자궁 출혈과 함께 다양한 점막 출혈 증상(코피, 잇몸 출혈, 경미한 피부의 멍 등)이 있는 경우 지혈이상 병증을 고려할 수 있다. 특히 폰빌레브란드병(Von Willebrand disease)이 가장 흔한데 특히 1형 폰빌레브란드병이 70%를 차지하며 상염색체 우성 유전을 하는 과거력과 혈중

폰빌레브란드 인자를 측정 함으로서 진단할 수 있다.

4) 간부전

간부전은 에스트로겐의 혈중 대사를 감소시킴과 동시에 혈액 응고 인자를 생산하지 못하게 하여 비정상 자궁 출혈을 발생 시키며 무배란 역시 흔히 동반하게 되어 비정상 자궁 출혈이 발생하는 악순환을 하게 된다. 그러므로 보통 간부전에 의한 비정상 자궁 출혈은 출혈량이 많으며 일반적인 치료에 잘 반응 하지 않으므로 기저 간 병변에 대한 치료가 가장 중요하다.

5) 약물 부작용

많은 정신과 약물의 부작용으로 비정상 자궁 출혈이 발생할 수 있다.가장 흔히 부작용을 일으키는 약물은 도파민 길항제와 같은 항조현병 약물로서 뇌하수체의 프로락틴의 분비를 촉진하여 결과적으로 시상하부-뇌하수체-난소의 호르몬의 불균형을 야기 한다. 이외에도 페노시아신(Phenothiazines)과 항우울제(antidepressants) 같은 약물도 영향을 끼칠 수 있다.

6) 기 타

구리성분의 자궁내막장치, 중증의 내궁내막염과 자궁경부염 역시 비정상 자궁 출혈의 원인으로 가능한데 이 경우 골반 내진을 통하여 확인할 수 있다.

7) 양성 종양 질환

- 자궁 근종(Leiomyomata), 특히 점막 하 근종의 경우 비정상 자궁 출혈을 일으키는 가장 흔한 양성 자궁 종양이며 수술적 치료가 효과적이다.

- 자궁 내막 폴립(Polyps)은 보통 증상을 일으키지 않으나 약 10-33%에서 비정상 자궁 출혈을 일으키며 역시 자궁경 등을 통한 외과적 치료가 효과적이다.

- 자궁 내막 증식증(Endometrial hyperplasia): 내막 조직 생검으로 진단하며 조직 분류에 따라 비정형세포변화 유무를 확인 한다. 특히 비정형세포변화가 있는 자궁 내막 증식증(Atypical endometrial hyperplasia)은 25-50%에서 자궁 내막암이 동반되므로 자궁적출 수술이 추천되며 임신등의 이유로 자궁적출을 원하지 않는 경우 고용량 프로게스테론 요법을 6개월 이상 사용하면서 매 3개월마다 내막 조직검사를 시행해 볼 수 있다.

8) 악성 종양 질환

- 자궁내막암(Endometrial Cancer)은 40대 이전의 여성에서는 드문 질환이지만 폐경기 이후 비정상 자궁 출혈이 있을 경우 반드시 감별 해야 한다. 특히 호르몬 복용을 하지 않은 폐경 여성에서 질식 초음파상 내막을 두께가 5mm이상인 경우 내막 생검을 시행하여 자궁내막암을 감별한다.

- 자궁경부암(Cervical Cancer)은 모든 연령대에서 모두 발생할 수 있다. 특히 경부의 질환이 있는 경우 평소 생리 주기 사이, 그리고 성관계후 발생하는 비정상 자궁 출혈이 특징적이므로 이 경우 육안으로 자궁경부를 확인하여 진단하도록 한다.

- 난소암(Ovarian Cancer)중 과립막-난포막 세포종 (granulosa-theca cell tumor)과 같이 에스트로겐을 분비하는 종양에서 비정상 자궁 출혈을 발생할 수 있다.

이와 같이 비정상 자궁 출혈의 원인은 무척 다양하며 실제 임상에서는 복합적인 원인에 의해 출혈이 발생하는 경우가 많다. 2011년 FIGO(International Federation of Gynecology and Obstetrics)에서는 자궁 출혈 원인에 따른 객관적으로 평가가 가능한 PALM-COEIN scoring system을 제시하였다(표 2).

특히, 자궁 근종의 경우(그림 1)과 같이 해부학적 위치에 따라 점수를 세분화 하여 채점 결과만 보고서 비정상 자궁 출혈 환자의 원인과 병변의 위치를 알 수 있도록 하였다.

표 2. PALM-COEIN scoring system

Structural(PALM)	Non-structural(COEIN)
Polyps	Coagulopathy
Adenomyosis	– von Willebrand disease
Leiomyomas	Ovulatory dysfunction
Submucosal	Endometrial
Others	Iatrogenic
Malignancy and hyperplasia	– Medications(Anticoagulants, Hormone therapies)
	– IUDs
	Not otherwise classified

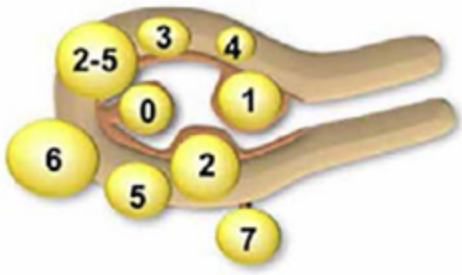

S – Submusosal	0	Pedunculated intracavitary
	1	< 50% intramural
	2	≥ 50% intramural
O – Other	3	Contacts endometrium; 100% intramural
	4	Intramural
	5	Subserosal ≥ 50% intramural
	6	Subserosal < 50% intramural
	7	Subserosal pedunculated
	8	Other (specify e.g. cervical, parasitic)

Hybrid leiomyomas (impact both endometrium and serosa)	Two numbers are listed separated by a hyphen. By convention, the first refers to the relationship with the endometrium while the second refers to the relationship to the serosa. One example is below	
	2-5	Submusocal and subserosal, each with less than half the diameter in the endometrial and peritoneal cavities, respectively.

그림 1. FIGO leiomyoma subclassification system

PALM-COEIN scoring system에 따른 채점의 예는 다음과 같다.

▶ 선근증(Adenomyosis)으로 인한 자궁 출혈 환자: $P_0A_1L_0M_0-C_0O_0E_0I_0N_0$

▶ 자궁 내막증식증(Endometrial hyperplasia)과 근층 <50%인 점막하 근종(<50% intramural subserosal leiomyoma)으로 인한 자궁 출혈 환자: $P_0A_0L_0M_1-C_0O_0E_1I_0N_0$

결 론

1) 증례 1

가임기 여성이 무월경과 비정상 자궁출혈로 내원한 경우 임신의 가능성을 가장 먼저 배제하여야 한다. 소변 β-hCG 측정을 한 후 만약 양성이면 자궁 내 임신과 자궁외 임신을 감별해야 한다. 만약 음성인 경우 무배란에 의한 비정상 자궁출혈인 가능성이 가장 높다. 또한 성관계가 활발했다는 단서를 통해 Pap smear와 STD 검사를 시행해 볼 수 있다.

2) 증례 2

$P_1A_1L_0M_0-C_0O_0E_0I_1N_0$ WOMB STORY

참고문헌

1. American College of Obstetricians and Gynecologists. ACOG committee opinion no. 451: Von Willebrand disease in women. Obstet Gynaecol 2009; 114: 1439-1443.

2. American College of Obstetricians and Gynecologists. ACOG practice bulletin no. 14: management of anovulatory bleeding. Int J Gynaecol Obstet 2001 ;72(3):263-271.

3. American College of Obstetricians and Gynecologists. ACOG practice bulletin no. 128 diagnosis of abnormal uterine bleeding in reproductive-aged women. Obstet Gynecol 2012;120(1): 197-206'.

4. Casablanca Y. Management of dysfunctional uterine bleeding. Obstet Gynecol Clin North Am 2008;35(2):2 19-234, viii.

5. Hashim A. Medical treatment of idiopathic heavy menstrual bleeding. What is new? An evidence based app roach. Arch Gynecol Obstet 2013;287(2) :251-260.

6. Lacey JV Jr, Chia VM. Endometrial hyperplasia and the risk of progression to carcinoma. Maturitas 2009;63(1):39-44.

7. Munro MG, Critchley HO, Broder MS, Fraser IS. The FIGO Classification System ("PALM-COEIN") for causes of abnormal uterine bleeding in non-gravid women in the reproductive years, including guidelines for clinical investigation. Int J Gynaecol Obstet 2011;113:3–13.

한채영 여/성/청/결/제

진정한 아름다움의 완성

JILGYUNGYI

Beauty Beyond Beauty

- 피부과 테스트 완료
- 인체적용시험 완료(탄력, 보습, 브라이트닝 개선에 도움)
- 탈취테스트 완료

냄새케어 · 탄력 · 보습 · 브라이트닝 · 건조에 의한 가려움 개선

문의 (본사) : 1599-5702 | www.jilgyungyi.com

자궁내막증식증(Endometrial hyperplasia) 처치의 최신 지견

김 성 훈
연세의대 세브란스병원

> 자궁내막증식증은 자궁내막의 분비선 및 조직이 비정상적으로 증식되는 질환으로 세포의 비정형성의 유무에 따라 두가지로 구분된다. 치료로는 비정형이 없는 경우 경구 프로게스틴과 프로게스틴함유-자궁내장치 등의 비수술적 방법이, 비정형을 동반한 경우 자궁적출의 수술적 방법이 선호되나, 환자의 특수한 상황에 따라 치료법은 자궁내막암의 위험성을 충분히 설명한 후 선택되어질 수 있다.

자궁내막증식증은 자궁내막의 분비선 및 조직이 비정상적으로 증식되는 질환으로서, 비정상 자궁출혈, 월경과다 또는 불규칙과다월경 등이 주요 증상으로 과도한 생리적 변화에서 상피내암까지의 다양한 모습을 보인다. 황체호르몬의 길항 작용 없이 지속적인 난포호르몬의 자극 시 증식기 자궁내막에서 발생하며, 정상적인 증식기 자궁내막보다 기질에 대한 선의 비율이 증가(increased gland/stroma ratio)되면서 불규칙한 모양과 크기를 갖는 선들의 증식으로 정의할 수 있다. 잘 알려진 바와 같이, 자궁내막증식증 중의 일부가 침윤성 자궁내막암으로 진행하기 때문에, 이에 대한 정확한 이해와 올바른 관리가 매우 중요하다.

에스트로겐 과다 또는 프로게스테론 부족 상태로 인하여 자궁내막이 과도하게 자극받게 되는 모든 상황이 자궁내막증식증 발생의 위험인자라고 생각하면 되는데, 긴 무배란 주기, 비만, 과립막세포종 혹은 난포막세포종과 같은 에스트로겐분비 난소종양, 부신피질증식증, 다낭성난소질환, 호르몬 대체요법 등이 이에 해당한다.

1994년 WHO(World Health Organization)에서 분류법을 제안하여 널리 사용되어 왔다. 이는 구조적인 복잡성(architectural complexity) 정도와 비정형성(atypia)의 여부에 따라 단순증식증(simple hyperplasia without atypia), 복잡증식증(complex hyperplasia without atypia), 단순비정형증식증(simple atypical hyperplasia), 복잡비정형증식증(complex atypical hyperplasia)으로 분류 하는 것이다.[1] 최근 들어, 2014년에 WHO에서 제안한 이중분류법을 채택하는 기관들이 많은데, 이는 세포의 비정형성 유무만을 기준으로 분류 하는 것이다.[2] 실제로, 20년동안의 추적 관찰 연구에서 비정형성 유무만을 기준으로 진행 경과를 비교하였을 때, 침윤성 암으로 진행되는 비율이 자궁내막증식증과 자궁내막상피내종양 각각 5% 미만과 28%인 것으로 보고되어 이중분류법이 간단하면서도 치료 경과 예측 및 치료법 선택에 유용함이 입증된 바 있다.[3]

비정상적인 자궁출혈로 인해 자궁내막증식증이 있는지를 조사하는 경우가 가장 흔하다. 폐경 후 여성에서 자궁출혈이 있는 경우 자궁내막증식증이 발견될 확률

은 15%이며 암이 발견될 확률은 10% 정도이다. 40세 이하에서 비정상적인 자궁출혈을 보이는 경우는 대부분 호르몬의 불균형에 의한 것으로 자궁내막 생검이나 초음파촬영술과 같은 추가적인 검사가 필요없이 자연적으로 치유되는 경우가 많다. 그러나 40세 이하의 여성이라 하더라도 비만이나 다낭성난소증후군과 같이 자궁내막암의 선행 위험요인이 있는 경우에는 초음파촬영술이나 자궁내막 생검과 같은 포괄적인 검사가 시행되어야 한다. 최근에 비정상적인 자궁출혈의 원인을 가장 정확하게 진단하고 자궁내막증식증이나 자궁내막암의 위험이 높은 환자들을 알아내기 위한 진단적 방법에 대한 많은 연구들이 진행되고 있는데, 우연히 시행한 초음파검사에서 자궁내막이 두꺼워져 있는 경우, 자궁내막증식증을 진단하기 위한 검사가 필요하다.

일단 자궁내막증식증 의심 증상으로 환자가 진료실을 찾았다면 질식 초음파 검사를 통하여 자궁내막을 자세히 살펴볼 필요가 있다. 월경주기 5-10일째인 초기 증식기(early proliferative phase)에 검사를 시행하는 것이 자궁내막 두께 측정에 오차를 최소화할 수 있으며, 자궁내막증식증의 경우 대개는 전반적으로 고르게 두꺼워진 균질한 에코성의 자궁내막 소견을 보이며, 드물게 부분적으로 고에코성 자궁내막 두께 증가가 관찰된다. 폐경 전 여성의 경우 15mm를 증식기(secretory phase)의 정상 상한선으로 삼으면 되고, 반대로 자궁내막의 두께가 6mm 미만인 경우 자궁내막 증식증이 배제된다는 보고가 있으며, 폐경 후 여성의 경우에 자궁내막 두께가 5mm 이상일 때, 자궁내막증식증이나 자궁내막암의 진단 민감도가 90%에 이른다는 연구가 발표된 바 있다.[4] 질식 초음파검사 시, 자궁내막증식증과 감별해야 하는 상황은 월경주기에 따른 정상적인 내막 증식, 목이 없는(sessile) 자궁내막 용종, 점막하 근종, 자궁내 혈종, 그리고 자궁외 임신을 포함한 임신 상태 등이다. 자궁내막증식증의 확진을 위해서는 자궁내막 조직검사를 통한 병리학적 진단이 필요하며 Pipelle 자궁내막 생검, 자궁경하 소파검사 또는 경관확장 자궁소파술을 고려할 수 있다. 초음파자궁조영법(sonohysterography)은 비정상 자궁출혈이 있는 여성에서 비교적 새로운 진단적 접근방법으로 질 초음파촬영술에 비해 폴립이나 점막하 자궁근종 등과 같은 자궁내 병변을 더 잘 밝혀 낼 수 있다는 것이 이점이다.

비정형성이 없는 자궁내막증식증의 경우 자연 소멸하는 경향이 있고, 대부분 프로제스틴 치료에 잘 반응한다. 비정형성이 있는 자궁내막증식증에서도 환자가 가임력을 보존해야 하는 경우에는 약물치료를 시도할 수 있지만, 현재 자궁내막암 존재의 유무를 철저히 검사해야 하며, 추후에도 계속 추적, 관찰을 하여야 한다.

자궁내막증식증의 치료로 경구용 프로게스틴이 전통적으로 가장 많이 사용되어 왔다. Medroxyprogesterone acetate(MPA)와 megestrol acetate(MA)가 가장 널리 사용되고 있으며 그 외에 norethisterone, levonorgestrel, lynestrenol 등의 사용도 보고되고 있다. 한달 내내 매일 복용할 수도 있고, 한달에 10-14일 정도 주기적으로 복용할 수도 있다. 치료 용량과 기간은 다양해서 확립된 방법이 있지 않지만 우리나라 부인종양연구회 회원들을 대상으로 한 설문조사에 따르면 비정형이 없는 자궁내막증식증에서는 하루에 MPA 10-20mg을 한달에 10-14일 주기적으로 3개월간 치료하는 경우가 가장 많았고, 비정형이 있는 경우에는 MA 160-320mg을 매일 6개월간 치료하는 경우가 가장 많았다. 2016년 Royal College of Obstetricians & Gynecologists(RCOG)에 의하면 비정형이 없는 자궁내막증식증에서 프로게스틴 함유 자궁내 장치를 거부한 환자에서 medroxyprogesterone 10-20mg/day 혹은 norethisterone 10-15mg/day을 매일 6개월간 치료하는 방법을 권고하고 있다. 프로제스틴의 주요 부작용으로 체중 증가, 부종, 혈전정맥염, 그리고 간혹 고혈압 및 우울증 등이 알려져 있어 사용 시 염두에 둬야 한다.

프로게스틴함유-자궁내장치(levonorgestrel-releasing intrauterine system[LNG-IUS])는 피임 목적으로 개발된 것인데, 이 장치를 사용하였을 때 96%의 케이스에서 비정형성이 없는 자궁내막증식증이 소멸된다는 사실이 보고 된 바 있다.[5] 매일 일정한 양을 분

비하여 전신적인 효과는 최소로 작용하고 자궁내막에 높은 프로게스틴 농도를 유지한다. 경구용 프로게스틴과 비교해 보면 자궁내막에 100배 이상의 농도를 유지시킨다. 2016년 RCOG에 의하면 자궁내막증식증의 첫번째 치료 방법으로 최소 6개월 이상의 프로게스틴 함유 자궁내 장치 유지를 권고하고 있다.

Gunderson등은 2004년부터 2011년까지 발표된 호르몬 치료를 받은 자궁내막증식증과 초기 자궁내막암 환자들의 결과에 대한 연구들에 대한 체계적 문헌고찰을 발표하였다.[6] 이는 마흔 다섯 개의 연구, 391명의 환자들이 포함된 연구이며, 문헌고찰에 포함된 환자 나이의 평균은 31.7세였다. 주요 치료는 medroxy-progesterone(49%), megestrol acetate(25%), 그리고 levonorgestrel intrauterine device(19%)였다. 전체적으로, 344명의 환자(77.7%)에서 호르몬 치료에 반응이 있었다. 평균 39개월의 추적 관찰 이후, 지속적인 완전 관해는 53.2%에서 관찰되었다. 완전 관해율은 자궁내막증식증 환자에서 자궁내막암환자에 비해 높았다(65.8% vs. 48.2%; p = 0.002). 완전 관해까지 걸리는 기간은 평균 6개월이었다(범위: 1에서 18개월). 초 치료 시 반응이 있었으나 재발한 경우는 자궁내막증식증에서 23.2%, 그리고 자궁내막암에서 35.4%에서 관찰되었다(p = 0.03). 연구 기간 동안 자궁내막증식증의 41.2%, 자궁내막암에서는 34.8%의 환자가 임신하였고(p = 0.39), 117건의 출생이 보고되었다.

프로게스틴 이외의 약물치료로 insulin sensitizing agent인 metformin과 rosiglitazone도 자궁내막증식증의 치료에 시도되고 있다. 그 외에 Gonadotropin-releasing hormone agonists와 aromatase inhibitors도 치료로 사용한 보고가 있지만 아직 효과가 있다고 판단하기에는 자료가 부족하다.

비정형성을 동반한 자궁내막증식증은 자궁내막암을 동반하고 있을 가능성이 높고 향후 자궁내막암으로 발전할 가능성도 높기 때문에 더 이상 자녀계획이 없다면 자궁적출술이 최선의 방법이다. 비정형이 없더라도 약물치료에 실패한 경우에는 자궁적출술의 적응증이 될 수 있다. 자궁적출술 등의 큰 수술을 할 수 없을 경우에 자궁내막 절제술이나 소작술을 할 수도 있으나, 실제로는 모든 자궁내막을 다 파괴하기 어렵고 또 추후에 초음파나 자궁내막 조직검사로 추적관찰 하기 어려워 권유되는 치료법은 아니다. 만일, 동반질환 등으로 인해 수술이 어렵거나 임신에 대한 고려 등으로 자궁 보존이 불가피하다고 판단되는 경우에는 호르몬 치료를 고려하여야 한다. 치료 시작 전에 호르몬 치료에 대해 개별 환자들이 어떻게 반응할지 예측하는 것은 어렵지만, 만일 호르몬 치료에 반응하지 않는 경우 침윤성 암으로 진행하는 위험성이 매우 높아진다.[7] WOMB STORY

참고문헌

1. Emons G, Beckmann MW, Schmidt D, Mallmann P. New WHO Classification of Endometrial Hyperplasias. Geburtshilfe Frauenheilkd 2015; 75: 135-6.
2. Ferenczy A, Gelfand MM, Tzipris F. The cytodynamics of endometrial hyperplasia and carcinoma. A review. Ann Pathol 1983; 3: 189-201.
3. Lacey JV, Jr., Sherman ME, Rush BB, Ronnett BM, Ioffe OB, Duggan MA, Glass AG, Richesson DA, Chatterjee N, Langholz B. Absolute risk of endometrial carcinoma during 20-year follow-up among women with endometrial hyperplasia. J Clin Oncol 2010; 28: 788-92.
4. Gupta JK, Chien PF, Voit D, Clark TJ, Khan KS. Ultrasonographic endometrial thickness for diagnosing endometrial pathology in women with postmenopausal bleeding: a meta-analysis. Acta Obstet Gynecol Scand 2002; 81: 799-816.
5. Buttini MJ, Jordan SJ, Webb PM. The effect of the levonorgestrel releasing intrauterine system on endometrial hyperplasia: an Australian study and systematic review. Aust N Z J Obstet Gynaecol 2009; 49: 316-22.
6. Gunderson CC, Fader AN, Carson KA, Bristow RE. Oncologic and reproductive outcomes with progestin therapy in women with endometrial hyperplasia and grade 1 adenocarcinoma: a systematic review. Gynecol Oncol 2012; 125: 477-82.
7. Semere LG, Ko E, Johnson NR, Vitonis AF, Phang LJ, Cramer DW, Mutter GL. Endometrial intraepithelial neoplasia: clinical correlates and outcomes. Obstet Gynecol 2011; 118: 21-8.

자궁내시경으로 알 수 있는 질환과 치료적 유용성

김 정 식
순천향의대 서울병원

- 자궁강내에 있는 점막하 근종은 월경 과다 및 빈혈, 반복 유산, 난임등을 일으킬 수 있으며,[1, 2] 가장 효율적인 치료 방법은 자궁내시경하 근종 적출수술로 근종을 완전히 제거하는 것이다.
- 비정상적인 질 출혈시 자궁내시경을 이용하여 자궁내막 용종, 자궁근종, 자궁내막암 등을 진단할 수 있으며, 불임시술도 가능하다.

1973년에 자궁내시경으로 자궁내막 유착 박리수술을 효시로 하여 지속적으로 자궁 내시경기구와 기술이 발전하였다. 점막하 자궁 근종이 있는 경우, 이로 인해 질출혈이 지속되거나 생리과다로 빈혈 증상이 생길 정도가 되면, 이전에는 배를 절개하거나 복강경으로 자궁근종 적출 수술을 하고 4-5일 입원하였지만, 요즘에는 적응증에 따라 당일 또는 1박 2일로 입원하여 자궁내시경 수술받고 퇴원한다. 자궁내시경에는 외래에서 바로 시행 가능한 진단적 자궁내시경과 입원후 진단과 동시에 병변 제거를 위한 수술적 자궁내시경으로 나뉜다.

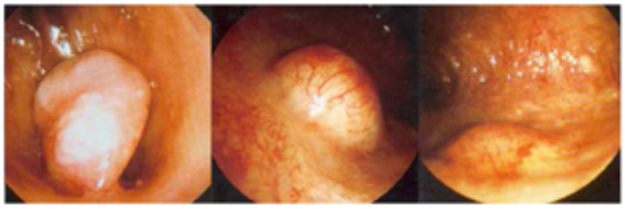

1) Type 0 2) Type 1 3) Type 2

그림 1. 점막하 자궁 근종(Submucosal Leiomyoma)은 자궁강 내에서 다양한 양상을 나타낸다. 근종의 위치에 따라 Type 0-2 로 나뉘며,[3] 이러한 경우 생리시 하복통과 과다한 양의 출혈로 인해 빈혈, 두통 등의 증상이 매달 반복이 된다. 간혹, 점막하 근종을 오랜 기간 치료하지 않을 경우, 점점 크기가 증가하여 자궁강(Endometrial cavity)을 가득 채우기도 한다.

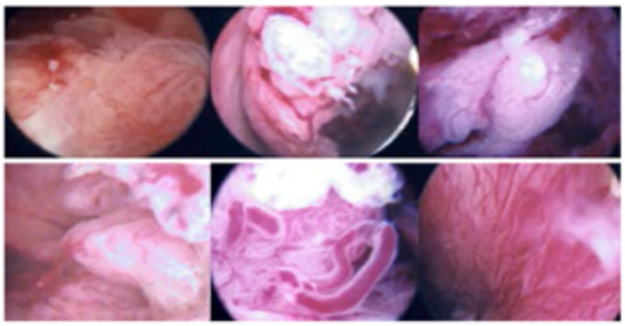

그림 2. 자궁내막암 환자에서 자궁내시경으로 보이는 다양한 모습들. 질 출혈이 있는 환자들의 경우 위 사진에서와 같이 비정상적인 소견들이 보이면, 즉시 자궁내막 조직 검사를 하여 자궁내막암인지 진단할 수 있다.

그림 3. 수술적 자궁 내시경으로 단극성 전기를 사용하여 자궁내 병변을 제거하는데 사용함.

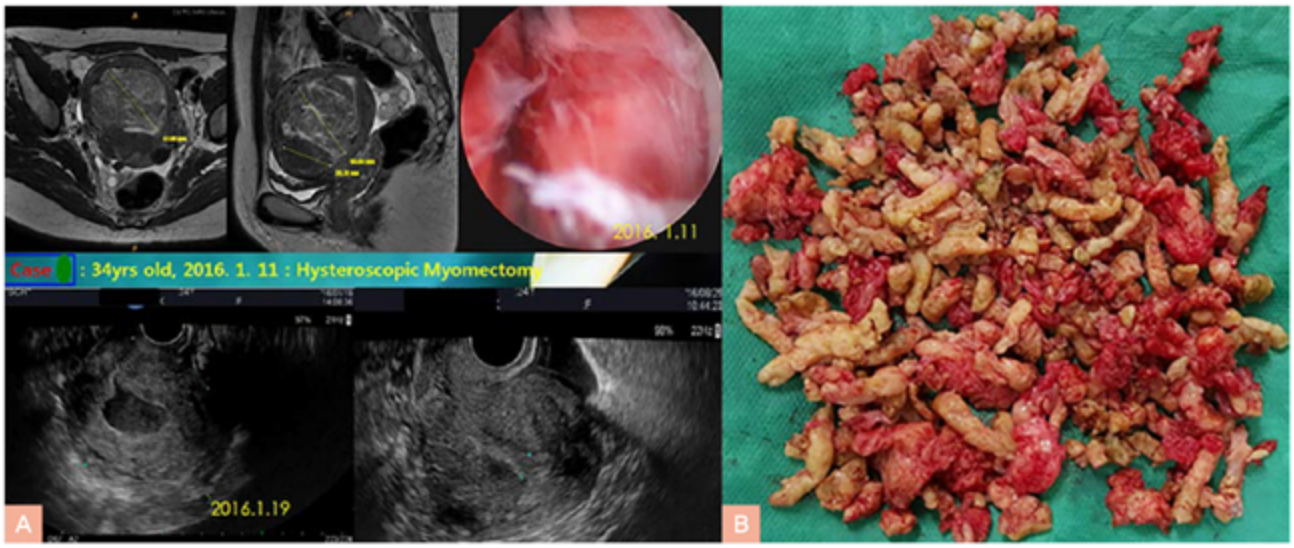

그림. 4
(A) 34세 환자의 자궁강내(Endometrial cavity)를 가득 채우고 있는 직경 6.4cm, 3.9cm 크기의 점막하 자궁근종이 각각 보이며(사진 상단부), 한번의 자궁내시경 수술 후 근종이 모두 없어지고 정상적인 자궁모습을 회복한 상태임(사진 하단부).
(B) 동일 환자의 자궁내시경하 점막하 근종 적출 수술후의 조직들. 자궁경부의 좁은 통로로 하나씩 빼내기 위해 감자칩(Potato chips) 모양으로 근종을 깎아서 모아놓음. 다 모은 조직들은 무게를 재며, 위 환자의 경우에는 점막하 자궁근종의 무게가 정상 자궁의 전체 무게와 비슷한 77gm이었음.

진단적 자궁내시경의 적응증

원인 불명의 자궁 출혈, 불임, 반복 유산 등이 있는 경우에, 외래에서 자궁강내 어떤 이상 소견이 있는지 바로 눈으로 보고 진단하기 위해 시행하고 있다.

수술적 자궁내시경의 적응증

점막하 자궁근종(Submucosal Leiomyoma), 자궁 내막 용종(Polyp), 자궁내 피임기구(IUD) 제거, 자궁내막 유착(Uterine Synechiae)의 치료 목적으로 당일 치료 및 퇴원이 가능하다. 점막하 자궁근종의 경우 과거에는 자궁을 적출하거나, 복강경으로 자궁을 열어서 근종을 제거하고 향후 임신하면 다른 선택없이 제왕절개수술로 분만해야 하지만, 자궁내시경 수술은 자궁강내에 있는 자궁 근종만 적출하여 자궁을 보존하고, 향후 임신을 하는 경우에도 정상적인 분만을 가능하게 한다.

자궁내시경 수술의 합병증

자궁내시경하 근종 적출수술후 합병증의 빈도는 0.8-2.6%로 알려져있다.[4] 합병증 확률은 근종 개수가 많을수록 높아진다. 그렇지만, 수술후의 환자들의 만족도는 매우 높으며, 실제 합병증은 보고된 것보다 많지 않다. WOMB STORY

참고문헌

1. A process designed to lead to international agreement on terminologies and definitions used to describe abnormalities of menstrual bleeding. Fraser IS, Critchley HO, Munro MG, Broder M, Writing Group for this Menstrual Agreement Process Fertil Steril. 2007;87(3):466.

2. Self-reported heavy bleeding associated with uterine leiomyomata.Wegienka G, Baird DD, Hertz-Picciotto I, Harlow SD, Steege JF, Hill MC, Schectman JM, Hartmann KE Obstet Gynecol. 2003;101(3):431.

3. Transcervical hysteroscopic resection of submucous fibroids for abnormal uterine bleeding: results regarding the degree of intramural extension. Wamsteker K, Emanuel MH, de Kruif JH Obstet Gynecol. 1993;82(5):736.

4. Long-term results of hysteroscopic myomectomy in 235 patients. Polena V, Mergui JL, Perrot N, Poncelet C, Barranger E, Uzan S Eur J Obstet Gynecol Reprod Biol. 2007;130(2):232.

산부인과 최신정보지 옴스토리

WOMB STORY

Survey EVENT!

COFFEE

아메리카노

EVENT

WOMB STORY 가 보다 나은 학술지로 거듭나기 위해
선생님들의 의견을 듣고자 합니다!

참여 방법 | '핸드폰 QR 코드' 또는 '인터넷 site' 접속

참여하시는 분들 중 50명을 추첨하여
스타벅스 아메리카노 기프티콘을
발송해 드립니다. 언제나 선생님들의
의견을 기다리고 있습니다.

https://ko.surveymonkey.com/r/FW3X2FH | 네이버 등 검색창에서 QR코드 검색 후 QR 코드를 스캔 합니다

상상만 하십니까?

움트와 함께 하면 **비즈니스**가 됩니다.

의약품, 의료기기 개발기획, 임상시험
이제 **움트(UMT)**와 함께 하세요.

Umt
Unique Marketing & Training

200년 잘 사는 기업,
함께 일하고 싶은 기업

임상시험,
상식을 지킵니다.

비즈니스의 **해답**을
찾아드립니다.

서울 구로구 디지털로 31길 19, 에이스테크노타워 704호
| **대표전화** | 070.4818.8500 | **Homepage** | www.e-umt.com
| **비즈니스기획** | 신남철 대표 / 김도균 부장: 070.4818.8504
| **임상시험대행** | 이동호 상무 / 정영호 이사: 070.4818.8510

She's Ready

Nature Base

www.shesready.co.kr

Y zone care

Secret Science

쉬즈레디

She is a lady, She is Ready

Secret Cure Mist 360 15 ml

- 유기농 허브 93%
- 저자극 포뮬러
- 약산성 pH
- 특허원료 GPGA 함유
- 다각도 분사 가능
- 탈취테스트 완료
- 인체적용시험 완료
  | (겉)탄력, 피부수분손실량, 피부톤 개선

Feminine Foam Wash 150 ml

- 자연유래 성분
- 저자극 포뮬러
- 탄산수 베이스
- 특허원료 GPGA 함유
- 천연성분 세정효과
- 탄탄한 거품타입
- 인체적용시험 완료 | 항균력(칸디다균)

피부자극테스트 완료 탈취테스트 완료

Bio Leaders